Universitatea de Stat de Medicină şi Farmacie „Nicolae Testemiţanu”

Catedra Anatomie topografică şi Chirurgie operatorie

Set de teste
la Anatomie topografică

Chişinău – 2017

E X T R E M I T A T E A S U P E R I O A R Ă

REGIUNEA INFRACLAVICULARĂ

1. Limitele regiunii infraclaviculare sunt:
a) marginea inferioară a m. pectoral mare
b) marginea laterală a sternului
c) marginea anterioară a mușchiului deltoid
d) marginea inferioară a claviculei
e) o linie convențională trasată prin coasta a III-a

2. După părerea Dvs care fascie formează capsula glandei mamare?
a) fascia pectorală
b) fascia clavipectorală
c) **fascia superficială**
d) fascia transversală
e) fascia endotoracica

3. După părerea Dvs care din afirmaţiile de mai jos sînt corecte?
a) teaca pentru m. pectoral mare formează fascia superficială
b) teacă pentru m. pectoral mare formează fascia proprie
c) spațiul celular retromamar este limitat de fascia prorie și capsula glandei mamare
d) m. pectoral mare formează peretele anterior al spaţiului subpectoral superficial
e) m. pectoral mare este înconjurat de fascia clavipectorală

4. Fascia profundă a regiunii pectorale poartă denumirea de:
a) fascia coracoclavicostalis
b) fascia pectorlă
c) fascia endocervicală
d) fascia clavipectorală
e) fascia Gruber

5. Care din următoarele afirmaţii enumerate sunt corecte:
a) trigonul deltoidopectoral este limitat de: claviculă, m. deltoid şi m. pectoral mare
b) prin trigonul deltoidopectoral trece vena cefalica
c) în stratul subcutanat infraclavicular sunt situaţi nn. supraclaviculari
d) fascia superficială formează ligamentul suspensor al glandei mamare
e) vena cefalica se varsă în vena bazilică

6. Teaca cărui muşchi este formată de fascia clavipectorală?
a) **mm. subclavicular**
b) m. dinţat anterior
c) m. pectoral mic
d) m. deltoid
e) m. pectoral mare

7. Spaţiul subpectoral superficial este limitat de:
a) posterior de fascia clavipectorală cu m. pectoral mic
b) anterior de suprafața posterioară a m. pectoral mare
c) posterior de fascia superficială
d) anterior de lamela anterioară a fasciei proprie
e) inferior de ligamentul suspensor al fosei axilare

8. Spaţiului subpectoral profund este limitat de:
a) spațiul celular subcutanat
b) posterior de peretele toracic
c) lamelele anterioară și posterioară a fasciei coracoclavicostale
d) suprafața posterioară a m. pectoral mic și lamela posterioară a fasciei coracoclavicostale
e) lamela posterioară a fasciei pectorale

9. Răspândirea colecțiilor purulente din spaţiul celular subpectoral superficial are loc pe traiectul următoarelor formațiuni:
a) venei cefalice

b) artera toracică supremă
c) ligamentului coracohumeral
d) arterei toracoacromiale şi nervilor toracici anteriori
e) artera și vena toracică laterală

10. Fascia clavipectorală se inseră pe următoarele formațiuni anatomice:
a) claviculă
b) procesul coracoid al scapulei
c) marginea medială a sternului
d) coastele I – V
e) m. pectoral mare

11. Inervația glandei mamare este asigurată de următoarele formațiuni:
a) ramuri ale nn. intercostali II – VII
b) ramurile plexului cervical
c) ramurile toracale anterioare a plexului brahial
d) nn. frenici și nervul intercostobrahial
e) nn. suprascapulari și nervul coracobrahial

12. Ce formațiuni neurovasculare traversează spațiul subpectoral superficial?
a) ramurile arterei toracoacromiale
b) artera toracică supremă
c) nervii și arterele toracale laterale
d) nervii toracali anteriori
e) artera toracodorsală și artera descendentă a scapulei

13. Unde se varsă vena cefalica?
a) în vena axilara
b) în vena brahială
c) în vena bazilica
d) în vena jugulară internă
e) în vena subclaviculară

14. Care este linia de proiecție a arterei axilare în regiunea infraclaviculară?
a) linia trasata de la hotarul dintre treimea medială și cea mijlocie a claviculei spre partea internă a muschiului coraco-brahial în adducția brațului
b) linia trasată de la marginea laterală a sternului spre tuberculul mare al humerusului în adducția bratului
c) linia trasată de la manubriul sternal spre tuberuculul mare al humersului în adducția brațului
d) lina trasată de la marginea parții laterale a sternului spre tuberculul mare al humersului în abducția brațului.
e) linia trasată de la hotarul dintre treimea medială și cea mijlocie a claviculei spre partea internă a muschiului coraco-brahial în abducția brațului

15. În limitele trigonului clavi-pectoral pachetul vasculonervos axilar are următoarea sintopie:
a) inferior v. axilară, mai superior plexul brahial și cel mai superior a. axilară
b) inferior a. axilară, mai superior v. axilara și cel mai superior plexul brahial
c) medial v. axilară, la mijloc a. axilara și latral plexul brahial
d) inferior a. axilară, mai superior plexul brahial și cel mai superior v. axilară
e) inferior plexul brahial, mai superior v. brahială și cel mai superior a. brahială

16. În trigonul clavi-pectoral din artera axilară pornesc urmatoarele ramuri:
a) a. clavipectorală
b) a. toracoacromială
c) a. toracica superioară
d) ramura pectorală
e) ramura deltoidiană

17. Drenajul limfatic din regiunea infraclaviculară are loc în:
a) nodulii limfatici infraclaviculari
b) nodulii limfatici sternali
c) nodulii limfatici brahiali
d) nodulii limfatici axilari
e) nodulii limfatici prescapulari

REGIUNEA SCAPULARĂ

1. Fascia proprie a regiunii scapulare formează teacă pentru următorii mușchi:
a) m. supraspinatus et m. seratus posterior sup.
b) m. infraspinatus et m. romboidei
c) m. teres minor et teres major
d) m. latissimus dorsi
e) m. trapezius

2. Grupul de mușchi superficiali ai regiunii scapulare sunt:
a) m. teres major et m. seratus posterior sup.
b) m. teres minor et teres major
c) m. latissimus dorsi
d) m. supraspinatus et m. romboidei
e) m. trapezius

3. Care din următoarele formațiuni ocupă tecile osteofibroase scapulare:
a) m. trapezius et m. seratus posterior sup.
b) m. supraspinatus
c) m. latissimus dorsi et m. romboidei
d) m. infraspinatus
e) mm. teres minor et major

4. Care artere principale participă la formarea anastomozei arteriale scapulare:
a) a. suprascapularis
b) a. axilaris et a. circumflexa humeris anterior
c) a. toracoacromialis et a. toracica lateralis
d) a. circumflexa scapulae
e) r. descendens a. transversae colli

5. Regiunea scapulară este inervată de următorii nervi:
a) n. suprascapular
b) n. infrascapular și n. axilar
c) n. subscapular
d) n. toracic lateral și n. infraclavicular
e) n. dorsal al scapulei

6. Care este segmentul optim pentru ligaturarea arterei axilare?
a) mai distal de locul de emergență a arterei subscapulare
b) în segmentul dintre artera subscapulară și trunchiul tireocervical
c) mai distal de originea arterelor circumflexe humerale anterioară și posterioară
d) în segmentul cuprins între artera subscapulară și artera toracică supremă
e) mai proximal de locul de emergență a trunchiului tireocervical

7. Care este segmentul critic în ligaturarea arterei axilare?
a) mai proximal de locul de emergență a trunchiului tireocervical
b) în segmentul cuprins între artera subscapulară și artera toracică supremă
c) în segmentul dintre artera subscapulară și trunchiul tireocervical
d) în segmentul dintre artera subscapulară și artera profundă a brațului
e) în segmentul dintre artera toracică laterală și artera toracică supremă

8. Care sunt lojele osteofasciale în limitele regiunii scapulare?
a) loja supraspinată (între fosa supraspinată și fascia supraspinată)
b) loja medie (între fosa supraspinată și fascia infraspinată)
c) loja infraspinată (între fosa infraspinată și fascia infraspinată)
d) spațiul prescapular (anterior de scapulă între fosa subscapulară și fascia ce acoperă m. subscapular)
e) loja subscapulară (între fascia infraspinată și fosa supraspinată)

9. Procesul supurativ din spațiul celular situat între m. trapez și mușchiul supraspinat poate să se raspândească spre:
a) fosa axilară
b) spațiul subdeltoidian
c) triunghiul lateral al gîtului
d) în loja supraspinată

e) în loja infraspinată

10. Procesul supurativ-necrotic din spațiul celular prescapular poate să se răspândească spre:
a) în cavitatea axilară
b) în spațiul subdeltoidian
c) în triunghiul lateral al gâtului
d) în spațiul celular subpectoral profund
e) în spațiul subpectoral superficial

REGIUNEA DELTOIDEANĂ

1. La ce nivel poate fi lezat n. axilar în limitele regiunei deltoidiene:
a) la nivelul apofizei acromiale a scapulei
b) pe marginea posterioară a m. deltoid la 6 cm inferior de acromion
c) pe marginea anterioară a m. deltoid la 6 cm inferior de coracoid
d) la limita inferioară a m. deltoid cu 3 cm superior de tuberiozitatea deltoidiană
e) la limita superioară a m. deltoid cu 3 cm inferior de acromion

2. Ce vase şi nervi sînt situate în spaţiul subdeltoidian?
a) a. circumflexă humerală anterioară
b) a. circumflexă humerală posterioară
c) n. dorsal scapular și artera dorsală a scapulei
d) n. axilar
e) a. subscapulară cu n. suprascapular

3. Plagă tăiată pe marginea posterioară a m. deltoid. Este dereglată abducţia braţului. Probabil este lezat:
a) plexul brahial
b) n. suprascapular cu nn.supraclaviculari
c) n. axilar
d) n. musculocutanat cu n. median
e) n. radial cu n. ulnar

4. La fracturarea colului chirurgical a osului humeral pot fi lezate:
a) tendonul lung și scurt al m. biceps brachial
b) a. circumflexa humeris posterior
c) n. axilar
d) n. radial și n. median
e) a. circumflexa humeri anterior

5. Care vase vascularizeaza mușchiul deltoid?
a) ramura deltoideană a arterei toracoacromiale
b) artera circumflexa humeri posterior
c) artera circumflexa humeri anterior
d) artera scapulara
e) artera circumflexa scapule
! Trebuie revizuit

6. Procesele necrotico-purulente din spațiul celuloadipos subdeltoidian se pot râspândi în:
a) pe traiectul pachetelor vasculo-nervoase în cavitatea axilară
b) în loja osteofibroasă infraspinată
c) în triunghiul lateral al gîtului
d) în spațiul celular subpectoral profund
e) în spațiul celular prescapular

7.Manevra clinică de determinare a leziunii închise a n.axilar:
a) palpația locală
b) flexia brațului
c) extensia brațului
d) abducția ambelor brațe
e) palparea pulsului pe a. axilară

REGIUNEA AXILARĂ

1. Care din următoarele limite ale fosei axilare sînt numite corect?
a) marginea inferioară a m. pectoral mare
b) marginea inferioară a m. pectoral mic cu m. teres major lateral şi medial
c) marginea inferioară a m. latissimus dorsi
d) liniile convenţionale ce unesc pectoralul mare şi latissimus dorsi lateral şi medial
e) marginea inferioară a m. subscapular cu m. Coracobrahial lateral şi medial

2. Peretele posterior al cavităţii axilare este constituit de următoarele formațiuni:
a) m. subscapularis
b) mm. pectoralis major et minor
c) caput longus et brevis m. triceps brahii
d) m. latissimus dorsi
e) mm. teres major et minor

3. Prin orificiul patrulater al peretelui posterior al cavităţii axilare trece:
a) a. axilară cu n. radial
b) a. circumflexă humerală posterioară
c) a. circumflexă scapulară cu nervul subscapular
d) n. axilar
e) n. subscapular cu artera descendentă a scapulei

4. Prin orificiul trilater al peretelui posterior al cavităţii axilare trece:
a) a. subscapulară cu n. radial
b) n. subscapular cu artera descendentă a scapulei
c) a. circumflexă scapulară
d) a. circumflexa humeris posterior și n. axilar
e) a. toracodorsală cu artera descendentă a scapulei

5. Peretele anterior al cavităţii axilare este format din:
a) m. pectoral mic cu fascia clavipectorală
b) fascia axilară și m. pectoral mare
c) spaţiul subpectoral profund și mușchii intercostali superficiali
d**) m. pectoral mare**
e) m. dinţat anterior și mușchii intercostali superficiali

6. Peretele lateral al cavităţii axilare este constituit din:
a) m. brahioradial și m. brahial
b) m. triceps brahial capul medial
c) osul humeral
d) fascia proprie și capul medial a m. triceps brahial
e) m. coracobrahial şi capul scurt al m. biceps brahial

7. Peretele medial al cavităţii axilare este constituit din:
a) fascia clavipectorală și ligamentul suspensor al axilei
b) peretele toracic
c) m. pectoral mic cu fascia coracoclavicostală
d) m. dinţat anterior
e) m. pectoral mare și ligamentul suspensor al axilei

8. Linia de proiecţie pentru artera axilară este linia trasată între următoarele formațiuni:
a) treimea anterioară şi medie a fosei axilare
b) pe marginea inferioară a mușchiului pectoral mare
c) treimea medie și posterioară a fosei axilare
d) pe partea interioară a m. coracobrahial
e) apofiza coracoidă și epicondilul medial al humerusului

9. Orificiul patrulater al fosei axilare este delimitat de următoarele formațiuni anatomice:
a) m. rotund mare
b) m. coracobrahial și infraspinos
c) m. rotund mic şi subscapular
d) osul humeral

e) capul lung al m. triceps brahii

10. Orificiul trilater al fosei axilare este delimitat de următoarele formațiuni anatomice:
a) m. rotund mare
b) m. coracobrahial și m. infraspinos
c) m. rotund mic şi subscapular
d) osul humeral și procesul coracoid
e) capul lung al m. triceps brahial

11. Apexul cavităţii axilare este proiectat între următoarele formațiuni anatomice:
a) elementele articulaţiei centurii scapulare
b) mijlocul coastei I
c) mijlocul claviculei
d) mijlocul 1/3 laterale a claviculei
e) o linie imaginară trasată între apexul fosei axilare și fosa supraclaviculară

12. Sintopia pachetului vasculonervos axilar la nivelul triunghiului clavipectoral în raport cu a. axilară este:
a) medial – v.cefalică și n. musculocutanat
b) lateral – plexul brahial
c) medial – fascicolul medial al plexului brahial
d) lateral – fascicolul nervos lateral
e) medial – vena axilară

13. În triunghiul pectoral de la a. axilară pornesc următoarele ramuri:
a) a. toracică supremă și a. suprascapulară
b) a. toracoacromială şi a. toracică laterală
c) a. toracică laterală, a. circumflexa humeris posterior și a. circumflexa scapulară
d) a. toracică laterală
e) toate răspunsurile sunt eronate
! Trebuie revizuit

14. În triunghiul subpectoral de la a. axilară pornesc următoarele ramuri:
a) a. toracoacromială și a toracica laterală
b) a. circumflexa humeri posterior
c) a. circumflexa scapulă și a. suprascapulară
d) a. subscapulară
e) a. circumflexa humeri anterior

15. Circuitul sangvin colateral va fi mai benefic în cazul ligaturării a. axilare la nivelul?
a) proximal de a. toracică laterală și distal de a. circumflexa humerală post.
b) distal de a. profunda humeri
c) proximal de a. subscapulară
d) distal de a. subscapulară și proximal de a. circumflexa humerală post.
e) proximal de a. toracoacromială și distal de a. circumflexa humerală post

16. În limitele triunghiului subpectoral, artera axilară este înconjurată de următoarele formațiuni:
a) n. median
b) n. musculocutanat
c) n. ulnar, cutanat medial al braţului şi antebraţului
d) n. radial, n. axilar
e) n. suprascapular, n. subscapular

17. Care sunt direcțiile posibile directe de difuzare ale puroiului din cavitatea axilară?
a) spre spațiul celular subdeltoidian
b) spre spațiul celular subpectoral superficial
c) spre spațiile celulare interscalen și antescalen
d) spre loja infraspinată și spațiile celulare prescapulare
e) spre loja supraspinată

18. În cavitatea axilară se află:
a) 5 grupe de ganglioni limfatici
b) țesut celular adipos

c) pachetul neurovascular axilar
d) ramurile generate de către artera axilară
e) artera suprascapulară și n. suprascapular

19. Care din următoarele afirmații referitor la ganglionii limfatici axilari sunt corecte:
a) toate grupele de ganglioni limfatici axilari se drenează în trunchiul limfatic subclavicular
b) grupul medial colectează limfa de la peretele antero-lateral al abdomenului și toracelui superior de ombilic, glanda mamară
c) ganglionul limfatic de la nivelul coastei a III-a, primul se afectează în metastazarea cancerului de glandă mamară – gang. Zorghius
d) ganglionii posteriori ce se află pe traiectul arterei subscapulare colectează limfa de la partea superioară a spatelui și suprafața cervicală posterioară
e) toate grupele de ganglioni limfatici axilari se drenează în trunchiul limfatic jugular

20. Care este calea posibilă de difuzare a puroiului din cavitatea axilară spre spațiul subpectoral superficial?
a) pe traiectul n. axilar și artera circumflexă humerală posterioară
b) pe traiectul arterei subscapulare și ramura descendentă a a. transversale cervicale
c) pe traiectul arterei toracice laterale și artera circumflexă humerală anterioară
d) pe traiectul arterei toracodorsale
e) pe traiectul trunchiului arterei toracoacromiale

21. Care este calea posibilă de difuzare a puroiului din cavitatea axilară spre spațiile celulare adipoase cervicale interscalen și antescalen?
a) pe traiectul arterei circumflexă a scapulei și nervului axilar
b) pe traiectul arterei toracice laterale și artera toracica suprema
c) pe traiectul venei cefalice și nervului cutanat lateral al brațului
d) pe traiectul pachetului neurovascular axilar în direcție proximală
e) pe traiectul arterei toracoacromiale și ale ramurilor musculare pectorale

22. Care este calea posibilă de difuzare a puroiului din cavitatea axilară spre spațiul subdeltoidian?
a) pe traiectul n. radial și artera subscapulară
b) pe traiectul n. axilar și arterelor circumflexă humerală anterioară și posterioară
c) pe traiectul n. ulnar și n. musculocutanat
d) pe traiectul n. median și n.radial
e) pe traiectul arterei circumflexă scapulară

23. Care sunt limítele trigonului subpectoral?
a) liniile trasate prin marginile inferioare a pectoralului mic și mare
b) liniile trasată prin marginele mușchiului pectoral mic
c) linia trasată prin marginea inferioară a muschiului pectoral mare
d) linia trasată prin marginea inferioară a claviculei și marginea inferioară a pectoralului mic
e) linia trasată prin marginea inferioară a pectoralului mare și coasta XII

24. Care sunt limitele trigonului pectoral
a) corespunde cu marginea inferioară a pectoralului mic și marginea inferioară a pectoralului mare
b) corespunde limitelor mușchiului pectoral mic
c) corespunde limitelor mușchiului pectoral mare
d) corespunde cu marginea inferioară a claviculei și marginea inferioară a pectoralului mic
e) corespunde cu marginea inferioară a pectoralului mare și coasta XII

25. Posterior țesutul celular al cavitatii axilare comunică cu?
a) țestul celular prescapular
b) prin orificiul patrulater pe traiectul n. axilar și a. circumflexa humeri post. cu țesutul celular subdeltoidian
c) prin orificiul trilater cu loja osteo-fibroasă infraspinată
d) cu țestul celular infraclavicular pe traiectul venei cefalica
e) cu țesutul celular brachial pe traiectul n. axilar

26. Care din afirmațiile referitoare la artera axilară sunt adevarate:
a) a. axilară este continuarea arterei subclavie
b) prima portiune a arterei axilare corespunde limitelor triunghiului clavipectoral
c) a doua porțiune a arterei axilare corespunde limitelor triunghiului pectoral
d) a treia porțiune a arterei axilare se găsește în limitele triunghiului subpectoral

e) a patra porțiune a arterei axilare trece prin orificiul patrulater

27. De unde se colectează limfa în ganglionii limfatici axilari mediali?
a) de la glanda mamară
b) de la peretele toracic antero-lateral
c) de la membrul superior
d) din regiunea gâtului
e) de la peretele abdominal antero-lateral

28. Unde se efectuează dreanujul limfatic din nodulii limfatici axilari?
a) în nodulii limfatici abdominali
b) în nodulii limfatici brahiali
c) în nodulii limfatici subclaviculari
d) în nodulii limfatici mediastinali
e) nici unul din variantele sus numite nu se referă la nodulii limfatici axilari

29. Care din afirmațiile de mai jos sunt adevarate?
a) fosa axilara este delimitată de cavitatea axilară prin fascia proprie
b) muschiul dințat anterior limitează inferior peretele medial al cavității axilare
c) muschiul latisimus dorsi, teres major și mușchiul subscapular alacatuiesc peretele lateral al cavității axilare
d) orificiul patrulater se gaseste pe peretele posterior al cavitatii axilare
e) orificiul trilater se găseste pe peretele posterior al cavității axilare

30. Care din afirmațiile de mai jos sunt false?
a) trigonul pectoral și subpectoral corespund peretelui anterior al cavității axilare
b) nervul ulnar trece pe peretele medial al cavității axilare
c) vena axilară se situează anterior și medial de artera axilară
d) vena axilară se situează anterior și lateral de artera axilară
e) artera circumflexa scapula trece prin orificiul patrulater

ARTICULAŢIA UMĂRULUI

1. Care compartiment a articulaţiei humerale nu este întărită de muşchi?
a) compartimentul anterioar
b) compartimentul posterior
c) compartimentul exterior
d) compartimentul medial
e) este întărit din toate părţile de muşchi

2. În caz de luxare a umărului în direcţie antero-inferioară ce nerv poate fi lezat?
a) n. median și n. musculocutanat
b) n. radial și n.cutanat medial al brațului
c) n. ulnar și n. intercostobrahial
d) n. axilar
e) poate fi lezat orice nerv

3. Luxaţiile humerusului se întîlnesc mai frecvent în cazul lipsei sau subdezvoltării ligamentului?
a) ligamentul coracohumeral
b) ligamentul coracoacromial
c) tendonului capului lung al m. biceps brahii
d) ligamentul glenohumeral mediu
e) ligamentul glenohumeral superior

4. Suprafata articulara dintre capul osului humeral si fosa articulara a scapulei e marită pe contul:
a) ligamentului glenohumeral superior
b) ligamentului glenohumeral inferior
c) labrum glenoidale
d) epicondilului lateral
e) epicondilului medial

5. Cavitatea articulara se mărește din contul:
a) anterior de bursa mucosa subscapularis
b) prolabarea tecei sinoviale a m. biceps
c) labrum glenoidale
d) epicondilului lateral
e) epicondilului medial

6. Capsula articulației humerale se întărește din contul:
a) ligamentului glenohumeral superior
b) ligamentului glenohumeral medium
c) ligamentului glenohumeral inferior
d) anterior de bursa mucosa subscapularis
e) prolabarea vaginei sinovialis m. bicipitis

REGIUNEA BRAHIALĂ

1. Proiecţia a. brahiale şi a n. median pe braţ corespunde liniei trasate dintre?
a) treimea anterioară şi medie a fosei axilare
b) treimea medie și posterioară a fosei axilare
c) mijlocul plicii cubitale
d) epicondilul medial al humerusului
e) epicondilul lateral al humerusului

2. Linia de proiecţie a n. ulnar pe braţ în treimea inferioră, uneşte următoarele puncte:
a) hotarul treimii medii şi inferioare a şanţului bicipital medial
b) epicondilul medial al humerusului
c) epicondilul lateral al humerusului
d) mijlocul plicii cubitale
e) marginea medială a olecranonului

3. Localizarea nervului radial în regiunea anterioară a braţului corespunde cu:
a) treimea inferioară a şanţului bicipital lateral
b) treimea inferioară a şanţului bicipital medial
c) treimea medie a şanţului bicipital lateral
d) coincide cu proiecţia nervului ulnar
e) nu se proiectează în regiunea anterioară a braţului

4. În ţesutul subcutanat al regiunii anterioare a braţului se situiază:
a) v. cefalică
b) v. bazilică
c) n. median și n. cutanat lateral al brațului
d) n. cutanat medial al braţului şi antebraţului
e) n. radial și n. cutanat lateral al antebrațului

5. La nivelul treimii proximale a braţului loja anterioară conţine:
a) m. triceps brahial și n. radial
b) m. coracobrahial, m. biceps brahial și m. brahial
c) a. şi v. brahială, n. median și n. musculocutanat
d) n. ulnar
e) m. rotund mare și mic

6. În treimea distală a braţului în limitele lojei anterioare se conţine:
a) m. coracobrahial, n. radial și v. basilică
b) capul lung al m. biceps brachial și n. cutanat brahial lateral
c) m. biceps brahial, m. brahial, a. şi v. brahială și a. colaterală ulnară inferioară
d) n. median și n. musculocutanat
e) n. cutanat antebrahial medial și n. cutanat brahial medial

7. Componenţa pachetului neurovascular principal al braţului în treimea inferioară este reprezentat de:
a) n. ulnar, n. median, v. brahială, a. brahială
b) n. median, v. brahială, a. brahială
c) v. brahială, n. radial, a. brahială
d) n. ulnar, n. musculocutanat, v. brahială
e) a. brahială, n. cutaneus antebrahii medialis, v. basilica

8. N. ulnar în treimea superioară a braţului este localizat?
a) medial şi posterior de n. median
b) lateral de a. brahială
c) medial de a. brahială
d) lateral de v. basilica
e) medial de v. basilica

9. N. ulnar în treimea inferioară a braţului este localizat?
a) anterior şi medial de a. brahială
b) între epicondilul medial al osului humeral şi olecranon
c) în loja mușchiului triceps brahial
d) localizat între mușchiului brahial şi biceps brahial

e) în loja mușchiului biceps brahial

10. Segmentul critic al trunchiului arterial în limitele membrului superior este localizat între:
a) a. profunda brahii
b) a. circumfexa humeri anterior
c) a. circumflexa scapulae
d) a. circumflexa humeri posterior
e) a. subscapularis

11. Nervul musculocutanat în treimea medie a braţului este localizat între următorii mușchi:
a) mușchiul coracobrahial și capul medial al tricepsului
b) mușchiul brahial
c) mușchiul brahioradial și pronator rotund
d) mușchiul triceps capul medial
e) mușchiul biceps brahial

12. Identificaţi formaţiunile anatomice localizate în loja posterioară în limitele treimii medii a braţului?
a) m. triceps brahial
b) n. radial
c) a. profundă brahială
d) n. musculocutanat și a. colaterală ulnară medială
e) a. colaterală ulnară superioară și n. musculocutanat

13. Linia de proiecţie n. radial pe braţ este linia ce uneşte?
a) marginea posterioară a mușchiului deltoid
b) treimea inferioară a şanţului bicipital lateral
c) tuberculul mare al osului humeral
d) epicondilul lateral al humerusului
e) treimea inferioară a şanţului bicipital medial

14. Canalul humeromuscular este traversat de următoarele formaţiuni anatomice?
a) n. axilar și a. colaterală ulnară laterală
b) a. circumflexă humerală posterioară
c) n. musculocutanat și a. colaterală ulnară medială
d) n. radial
e) a. şi v. profundă brahială

15. În limitele canalului format de epicondilul medial al humerusului şi olecranon se localizează:
a) n. ulnar
b) a. colaterală ulnară superioară
c) a. colaterală ulnară inferioară
d) a. recurentă ulnară anterioară
e) a. profundă a braţului

16. Canalul humeromuscular este situat în limitele?
a) lojei posterioare a braţului
b) lojei anterioare a braţului
c) între humerus şi m. triceps
d) între humerus şi m. brahial
e) acest canal este situat în altă regiune

17. Ramurile terminale ale a. profundă a braţului în limitele lojei posterioare sînt:
a) a. colaterală radială
b) a. colaterală medie
c) a. colaterală ulnară superioară
d) a. colaterală ulnară inferioară
e) nici un răspuns nu este corect

18. Determinaţi care din afirmaţiile enumerate sunt corecte?
a) la fracturarea osului humeral în treimea medie poate fi lezat n. radial
b) n. radial trece prin canalul humeromuscular
c) ligaturarea a. brahiale este mai bine de efectuat proximal de a. profundă a braţului
d) n. ulnar în treimea inferioară a braţului se localizează în loja posterioară

e) n. radial se ramifică în treimea medie a antebraţului.

19. La fracturarea osului humeral proximal de inserţia m. deltoid fragmentele osoase se deplasează?
a) fragmentul proximal este rotat extern sub acţiunea mm. infraspinat şi rotund mic
b) fragmentul proximal este deplasat anterior lateral sub acţiunea m. supraspinat şi m. deltoid
c) fragmentul proximal este deplasat medial sub acţiunea mm. rotund şi pectoral mare
d) fragmentul distal este deplasat lateral şi superior sub acţiunea m. deltoid
e) fragmentul distal este deplasat posterior sub acţiunea m. biceps brahial

20. Care dintre următoarele afirmații despre vena bazilică în treimea distală a brațului sunt corecte?
a) este dispusă mai superficial de fascia proprie
b) este însoțită de nervul cutanat medial al antebrațului
c) este dispusă sub fascia superficială
d) este dispusă între lamelele fasciei superficiale (canalul Pirogov)
e) este dispusă corespuzător șanțului bicipital medial

21. Vena cefalică pe braț este localizată între următoarele straturi:
a) între lamelele fasciei proprii
b) sub fascia proprie
c) între fascia superficială și cea proprie
d) în treimea medie este în canalul Pirogov
e) în treimea proximală este sub fascia proprie

22. Vena bazilică în treimea medie a brațului este dispusă:
a) sub fascia proprie
b) sub fascia superficială
c) într-o duplicatură a fasciei proprii (canalul Pirogov)
d) în țesutul adipos subcutanat
e) între fascia superficială și fascia proprie

23. Care din următoarele afirmații referitoare la sintopia pachetului neurovascular brahial sunt incorecte:
a) nervul median în treimea proximală a brațului este dispus mai lateral de arteră
b) nervul median în treimea proximală a brațului este dispus posterior de artera brahială
c) nervul median în treimea medie intersectează din anterior artera brahială
d) nervul median în treimea medie intersectează din posterior artera brahială
e) nervul median în treimea distală a brațului este dispus medial față de artera brahială

24. La hotar cu regiunea cubitală n. radial este localizat între următoarele formațiuni:
a) mușchiul biceps brahial
b) mușchiul brahioradial
c) mușchiul triceps brahial
d) mușchiul pronator rotund
e) mușchiul brahial

25. Care din următoarele afirmații referitoare la topografia n. ulnar pe braț sunt corecte:
a) n. ulnar la hotar între treimea proximală și medie părăsește loja anterioară a brațului penetrând septul intermuscular medial
b) în limitele treimii medii se dispune în loja anterioară a brațului
c) **în limitele treimii medii se localizează paralel septului intermuscular medial în loja posterioară a brațului**
d) este însoțit în treimea medie și inferioară de către artera colaterală ulnară superioară
e) în treimea distală a brațului este localizat în loja m. triceps brahial

26. Care din următoarele afirmații referitoare la topografia n. musculocutanat pe braț sunt corecte:
a) în treimea proximală traversează m. coracobrahial
b) în treimea proximală străpunge m. biceps brahial
c) în treimea medie se aranjează între m. biceps brahial și m. brahial
d) în treimea inferioară la hotar cu regiunea cubitală penetrează fascia brahială și devine nerv cutanat
e) în treimea inferioară se localizează între m. triceps brahial și m. brahioradial

27. Care venă cutantă însoțește nervul cutant medial pe braț
a) vena axilară
b) vena cefalică
c) vena bazilică

d) vena brahială
e) vena cubitală

28. Pulsatia arterei brahiale poate fi determinata
a) la jumătatea segmentului medial al brațului
b) la marginea medială a mușchiului deltoid
c) la marginea laterală a mușchiului biceps
d) în punctul de fixare pe braț a mușchiului deltoid
e) pulsația arterei nu poate fi apreciată pe brat

29. Care este locul optimal de ligaturare a arterei brahiale în porțiunea superioară a brațului
a) distal de originea arterei brahiale profunde
b) proximal de originea arterei brahiale profunde
c) ambele metode sunt posibile
d) nici una din cele enumerate nu este preferabila în ligaturare
e) ligaturarea numai a arterei brahiale profunde

30. Pielea regiunii posterioare a brațului este inervată de nervul cutanat brahial posterior care-i originar din:
a) nervul radial
b) nervul ulunar
c) nervul axilar
d) nervul musculo-cutanat
e) nervul median

31. La ce nivel v. bazilica trece prin stratul celular subcutant al regiunii brahiale?
a) în 1/3 inferioară
b) în 1/3 medie
c) în 1/3 superioară
d) vena bazilica nu trece în spatiul celular subcutanat al regiunii brahiale
e) din regiunea cubitala imediat se amplasează în canalul său fascial

32. La compresia cărui nerv se instalează parestezia dupa aplicarea garoului în treimea medie a bratului?
a) nervului median
b) nervului musculo-cutanat
c) nervului ulunar
d) nervului radial
e) nervului axilar

33. Linia de proiecție a pachetului vasculo-nervos profund al brațilui corespunde:
a) linia ce unește mijlocul marginei inferioare a m. deltoid cu epicondilul lateral
b) corespunde septului intermuscular lateral al brațului
c) direcția canalului nu permite formularea unei linii de proecție
d) linia ce unește mijlocul marginei posterioare a m. deltoid cu mijlocul plicii cubitale
e) nici un răspuns corect

34. Enumerați formațiunile anatomice din secțiunea transversală la nivelul 1/3 medie a brațului, după cum urmează:

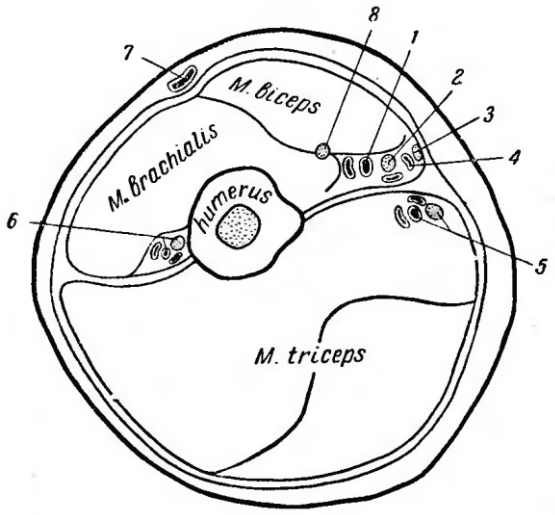

a) a. brahialis, n. medianus, n. cutaneus antebrahii med., v. basilica, n. ulnaris et vasa collateralia ulnaria sup., n. radialis et vasa profunda brachii, v. cefalica, n. musculocutaneus
b) n. musculocutaneus, a. brahialis, n. medianus, n. cutaneus antebrahii med., v. basilica, n. ulnaris et vasa collateralia ulnaria sup., n. radialis et vasa profunda brachii, v. cefalica.
c) n. ulnaris et vasa collateralia ulnaria sup., n. medianus, n. cutaneus antebrahii med., v. basilica, n. radialis et vasa profunda brachii, v. cefalica, a. brahialis, n. musculocutaneus
d) a. brahialis, n. medianus, v. cefalica, v. basilica, n. cutaneus antebrahii med., n. ulnaris et vasa collateralia ulnaria sup., n. radialis et vasa profunda brachii, n. musculocutaneus
e) n. medianus, n. cutaneus antebrahii med., n. ulnaris et vasa collateralia ulnaria sup., n. radialis et vasa profunda brachii, a. brahialis, v. cefalica, v. basilica, n. musculocutaneus

35. Formațiunea antomică indicată cu cifra 6 pe secțiunea transversală a brațului la nivelul treimii medii reprezintă:

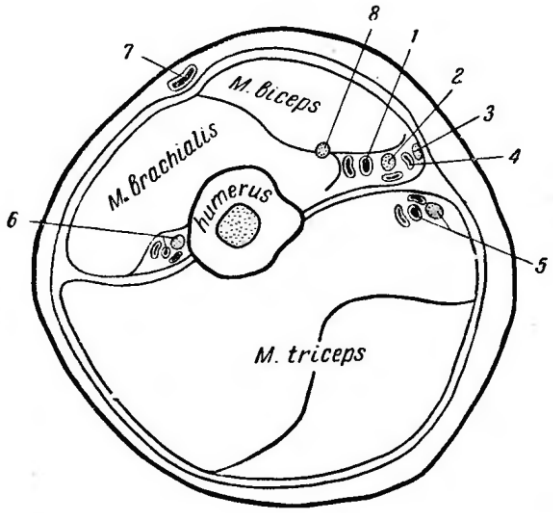

a) n. musculocutanat
b) vena cefalică
c) n. ulnar și a. colaterală ulnară superioară
d) n. median
e) n. radial și a. brahială profundă

36. Formațiunea antomică indicată cu cifra 8 pe secțiunea transversală a brațului la nivelul treimii medii reprezintă:

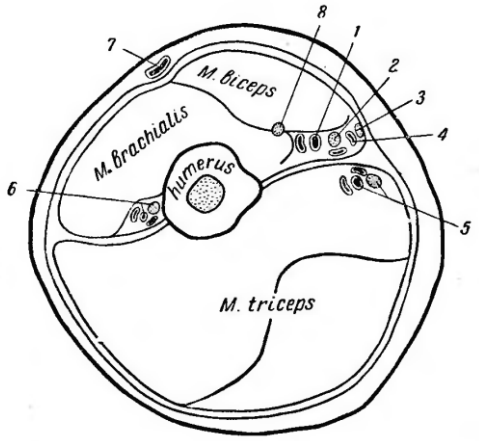

a) n. musculocutanat
b) vena cefalică
c) n. ulnar și a. colaterală ulnară superioară
d) n. median
e) n. radial și a. brahială profundă

37. Formațiunea antomică indicată cu cifra 7 pe secțiunea transversală a brațului la nivelul treimii medii reprezintă:

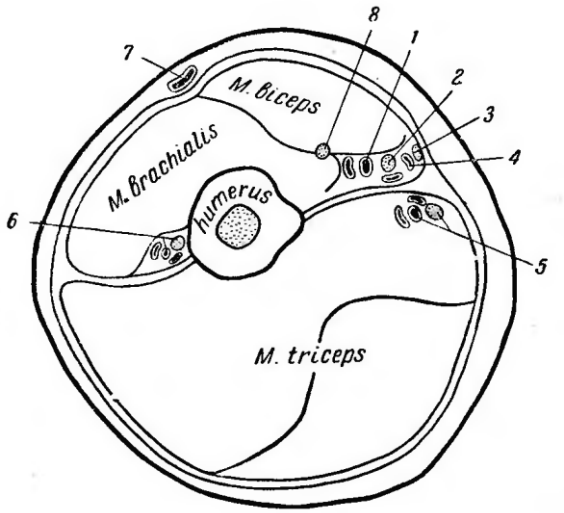

a) n. musculocutanat
b) vena cefalică
c) n. ulnar și a. colaterală ulnară superioară
d) n. median
e) n. radial și a. brahială profundă

38. Formațiunile antomice indicate cu cifrele 5 și 8 pe secțiunea transversală a brațului la nivelul treimii medii reprezintă:

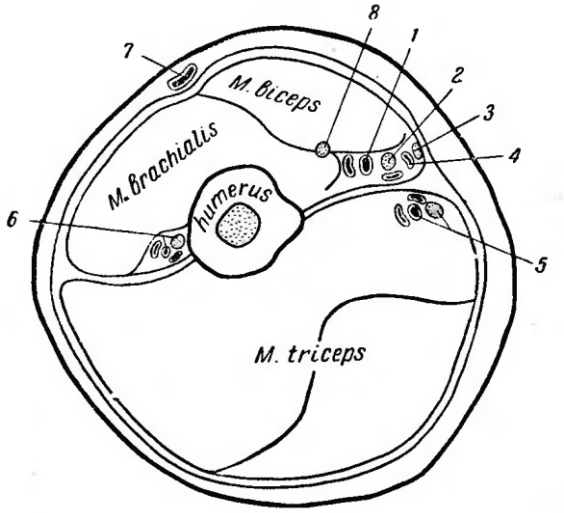

a) n. musculocutanat
b) vena cefalică
c) n. ulnar și a. colaterală ulnară superioară
d) n. musculocutanat
e) n. radial și a. brahială profundă

REGIUNEA CUBITALĂ

1. În ţesutul subcutanat al regiunii cubitale anterioare sînt situate?
a) vv. bazilică şi cefalică
b) nn. cutanaţi ai antebraţului mediali şi laterali
c) v. intermedia cubitală în cazul prezenței anastomozei de tip "H"
d) vv. mediana cefalica și mediana bazilica în cazul prezenței anastomozei de tip "M"
e) n. cutanat anterior al antebrațului

2. În fosa cubitală artera brahială este situată:
a) mai medial de tendonul mușchiul biceps brahii
b) mai lateral de tendonul m. biceps
c) însoţită de nervul median
d) însoţită de nervul musculocutanat
e) mai superficial de fascia proprie

3. Care mușchi formează eminența laterală a regiunii cubitale cubitale?
a) mușchiul brahioradial
b) mușchiul biceps brahii
c) mușchiul brahial
d) mușchiul supinator
e) mușchiul pronator teres

4. Care mușchi formează eminența medială a regiunii cubitale?
a) mușchiul pronator rotund
b) mușchiul palmar lung
c) mușchii flexori ai degetelor
d) mușchiul supinator și pronator patrat
e) toți mușchii enumerați contribuie la formarea eminenței cubitale mediale

5. În limitele fosei cubitale n. radial se află în?
a) în șanțul cubital anterior lateral, între m. brahioradial şi m. brahial între lamelele septului intermuscular lateral
b) în septul intermuscular lateral, între m. brahial şi m. biceps
c) în septul intermuscular medial al antebrațului
d) aderă la capsula articulară a cotului şi se situiază sub m. palmar lung
e) în grosimea m. pronator teres

6. Care din afirmaţiile enumerate mai jos sunt corecte?
a) în fosa cubitală ramura superficială a n. radial este situată între mm. brahioradial şi supinator
b) ramura profundă n. radialis intră în canalul supinator
c) n. radial are numai o singură ramură în limitele antebrațului
d) ramura superficială a n. radial este însoţită de a. radială
e) ramura profundă a n. radial este însoţită de a. radială

7. Despre topografia a. radiale în regiunea cubitală se poate spune că:
a) se situiază sub m. pronator teres
b) se situiază sub m. palmaris longus
c) este însoţită de n. median pe tot traiectul său
d) este însoţită de ramura superficială a n. radial
e) este însoţită de n. ulnar

8. Despre topografia a. ulnare în regiunea cubitală se poate spune că:
a) este situată între mm. flexori digitali superficiali şi profund
b) este însoţită de ramura profundă a n. radial pentru 1/3 inferioară a regiunii
c) de la a. ulnară porneşte a. recurentă ulnară
d) este situată superficial deasupra m. pronator teres în limitele fosei cubitale
e) trece sub m. pronator teres

9. Reţeaua arterială a regiunii cubitale este formată de următoarele anastomoze arteriale:
a) a. circumflexa humeri posterior şi a. recurentă interosea
b) a. colaterală ulnară superioară şi a. profunda brachii
c) a. colaterală ulnară superioară şi a. recurentă ulnară posterioară

d) a. colaterală radială şi a. recurentă radială
e) a. colaterală ulnară inferioară şi a. recurentă ulnară anterioară

10. Canalul osteofibros prin care trece n. ulnar la nivelul regiunii cubitale este format din:
a) epicondilul medial al humerusului
b) epicondilul lateral al humerusului
c) olecranon
d) fascia proprie şi ţesuturile superficiale
e) capul osului radial

11. Prin canalul n. ulnar din regiunea cubitală posterioară trece:
a) nervul ulnar
b) nervul radial
c) nervul median
d) artera colaterală ulnară superioară
e) artera colaterală ulnară inferioară

12. Vena bazilica în regiunea cubitală se găsește
a) în spațiul celualar subcutanat
b) între muschi
c) sub fascia propria
d) între fascia superficialis și fascia propria
e) în duplicatura fasciei superficiale

13. Care din venele subcutanate ale regiunii cubitale este mai comodă pentru veno-punctie.
a) vena cefalica
b) vena bazilica
c) vena radială
d) vena ulunară
e) anastomoza dintre vena cefalica si bazilica

14. În timpul masurarii tensiunii arteriale capsula fonendoscopului în fosa cubitală trebuie pozitionată?
a) la marginea laterală a tendonului biceps brahial
b) la marginea medială a tendonului biceps brahial
c) pe tendonul biceps brahialis
d) la marginea medială a epicondilului radial
e) în nici unul din punctele sus numite

15. In fosa cubitală nervul median se afla în raport cu artera brahială?
a) posterior de artera brahială
b) medial de artera brahială
c) anterior de artera brahială
d) lateral de artera brahială
e) aceste doua formațiuni anatomice merg separat

16. Linia de proecție a articulației cotului corespunde:
a) la 1,5 cm superior de plica cubitală
b) la marginea medială a tendonului biceps brahii
c) la 1,5 cm inferior de plica cubitală
d) corespunde liniei ce unește epicondilii cu olecranonul în flexie
e) în nici unul din punctele sus numite

17. Ce ligamente întăresc articulația cubitală din exterior?
a) ligamentul colateral radial
b) ligamentul oblic
c) ligamentul inelar
d) ligamentul colateral brahial
e) ligamentul colateral ulnar

18. Care din afirmațiile despre articulația cubitală sunt corecte?
a) anterior este situat m. brahial
b) posterior tendonul m. triceps brahial
c) anterior m. biceps brahial

d) latero-inferior mm. supinator și anconeu
e) medial nu este întărită cu mușchi

REGIUNEA ANTEBRAŢULUI

1. Proiecţia pachetului neurovascular ulnar pe antebraţ este linia ce uneşte:
a) tendonul m. biceps brahial
b) apofiza stiloidă a ulnei
c) epicondilul medial al humerusului
d) marginea laterală a osului pisiform
e) olecranonul

2. Proiecţia pachetului vasculonervos radial pe antebraţ este linia ce unește?
a) marginea laterală a tendonul m. biceps brahial
b) mijlocul fosei cubitale
c) apofiza stiloidă a radiusului
d) epicondilul lateral al osului brahial
e) marginea medială a osului scafoid

3. Linia de proiecţie a nervului median pe antebraţ unește?
a) mijlocul distanței între epicondilul lateral și tendonul m. biceps brahial
b) mijlocul fosei cubitale
c) mijlocul distanței dintre apofizele stiloide a radiusului şi ulnei
d) epicondilul medial al osului brahial
e) mijlocul distanței dintre tendonul m. flexor carpi radial şi m. brahioradial

4. În ţesutul subcutanat al regiunii anterioare a antebraţului sînt situate următoarele formaţiuni:
a) vv. cefalica şi bazilica
b) nn. cutanaţi ai antebraţului mediali şi laterali
c) aa. radială și ulnară
d) n. median și artera recurentă ulnară
e) a. mediană și ramura profundă a n. radial

5. Care din afirmaţiile enumerate mai jos sînt corecte?
a) de la fascia proprie în regiunea antebraţului pornesc două septuri
b) **spațiul celular Paron-Pirogov comunică cu spațiul celular dorsal profund al antebrațului**
c) stratul patru este reprezentat de m. pronator quadratus
d) fasciculele neurovasculare principale ale antebraţului sînt situate în stratul subcutanat
e) spaţiul Paron-Pirogov este situat între straturile 3 şi 4 de muşchi flexori ai antebrațului

6. Indicaţi între care muşchi este localizată a. radială în treimea medie a antebraţului?
a) m. brahioradial
b) m. pronator rotund
c) m. flexor radial al carpului
d) m. flexor superficial al degetelor
e) m. supinator

7. N. median în treimea medie pe antebraţ este localizat între:
a) m. flexor superficial al degetelor
b) m. flexor profund al degetelor
c) m. palmar lung
d) m. flexor carpi ulnar
e) m. flexor carpi radial

8. Spaţiului celuloadipos Paron-Pirogov pe antebraţ este delimitat de:
a) m. flexor profund al degetelor
b) m. flexor lung al policelui
c) m. flexor superficial al degetelor
d) membrana interosea
e) m. pronator patrat

9. Fascicolul neurovascular lateral al antebraţului este format din:
a) a. şi v. radiale
b) n. radial
c) n. median
d) r. superficială a n. radial

e) r. profundă a n. radial

10. Fascicolul neurovascular medial al antebraţului este format din:
a) a. radială
b) a. şi v. ulnară
c) n. radial
d) n. median
e) n. ulnar

11. Nervul median este însoţit pe antebraţ de:
a) a. interosoasă anterior
b) a. mediană ca ramură a arterei interosoase anterioare
c) a. ulnară
d) a. radială
e) nici un răspuns nu este corect

12. În treimea medie a antebraţului n. median se află:
a) sub fascia proprie
b) între mm. carpi radialis şi palmaris longus
c) între mm. brahioradialis şi flexor carpi radialis
d) între mm. flexor digitorum superficialis şi flexor carpi ulnaris
e) între mm. digitorum superficialis şi digitorum profundus

13. Şanţul radial al antebraţului în treimea medie şi inferioară este limitat de:
a) m. brahioradialis
b) m. pronator quadratus
c) m. pronator teres
d) m. palmaris longus
e) m. flexor carpi radialis

14. Şanţul ulnar al antebraţului este limitat de:
a) m. flexor carpi ulnaris
b) m. pronator teres
c) m. brahioradial
d) m. palmaris longus
e) m. flexor digitorum superficialis

15. Prin canalul supinator trec:
a) n. radial
b) r. profundă a n. radial şi a. colaterală radială
c) r. profundă a n. radial
d) r. posterioară a n. interosos
e) a. radială

16. Canalul supinator este delimitat de:
a) lig. anular radial
b) m. supinator
c) m. brahioradial
d) mijlocul diafizei osului radial
e) colul osului radial

17. Prin ce se poate manifesta evoluarea sindromului canalului supinator?
a) scăderea sensibilităţii pielii regiunii antero-laterale a antebraţului
b) scăderea sensibilităţii pielii regiunii posterioare a antebraţului
c) diminuarea forţei de extensie a mâinii şi degetelor
d) lipsa flexiei mâinii şi degetelor
e) ischemia ţesuturilor regiunii posterioare a antebraţului

18. Pachetul vasculonervos al regiunii posterioare a antebraţului este format de:
a) n. posterior al antebraţului
b) ramura terminală a r. profunde a n. radial
c) a. interosoasă posterioară şi două vene omonime
d) a. radială

e) a. posterioară a antebraţului

19. Stratul celular din regiunea posterioară a antebraţului comunică cu spaţiul Paron-Pirogov:
a) pe traectul ţesutului perivascular al arterelor interosoase
b) prin canalul supinator
c) prin orificiile în membrana interosoasă
d) prin şanţul ulnar
e) prin şanţul radial

20. Spaţiul celular adipos profund din regiunea posterioară a antebraţului este:
a) localizat între stratul superficial şi profund de muşchi
b) localizat între stratul profund de mușchi și membrana interosoasă
c) localizat deasupra stratului superficial
d) reprezintă un spațiu celular relativ închis și poate comunica doar cu cel profund anterior
e) în această regiune spaţiu celular adipos intermuscular nu există

21. Şanţul median în treimea distală a antebrațului este delimitat de:
a) tendonul m. flexor carpi radialis
b) m. flexor carpi ulnaris
c) tendonul m. palmaris longus
d) m. flexor digitorum profundus
e) m. pronator teres

22. Fasciculul neurovascular interosos anterior din regiunea antebraţului reprezintă ramuri a:
a) n. median
b) n. ulnar
c) a şi v. ulnare
d) a. și v. radiale
e) n. radial

23. Stratul trei de mușchi din regiunea anterioară a antebraţului este format din:
a) m. flexor pollicis longus
b) m. flexor digitorum profundus
c) m. flexor digitorum superficialis
d) m. pronator teres
e) m. pronator quadratus

24. Care din următoarele afirmații referitore la topografia n. median în treimea proximală a antebrațului este corectă:
a) trece pe sub mușchiul pronator teres
b) trece pe sub mușchiul supinator
c) trece printre capetele m. pronator teres
d) trece pe sub m. flexor digitorum superficialis
e) trece între mm. flexor digitorum superficialis și profundus

25. Care din următoarele afirmații referitore la topografia n. ulnar în treimea proximală a antebrațului sunt corecte:
a) la hotar cu treimea medie se dispune în canalul ulnar al antebrațului
b) în limitele treimii proximale trece pe sub mușchiul flexor carpal ulnar
c) poate trece printre picioruşele m. flexor carpal ulnar
d) trece printre m. flexor carpal ulnar și m. pronator teres
e) trece pe sub mușchiul pronator teres

26. Care din următoarele afirmații referitore la topografia a. ulnare în treimea proximală a antebrațului sunt corecte:
a) de la locul bifurcației trece pe sub m. pronator teres
b) de la locul bifurcației trece pe sub mușchiul flexor carpal ulnar
c) trece pe sub m. flexor superficial al degetelor
d) trece pe sub m. flexor profund al degetelor
e) trece printre mm. flexor superficial și profund al degetelor

27. Care dintre următoarele afirmații descriu topografia pachetului neurovascular radial în regiunea antebrațului:
a) în treimea proximală a antebrațului se localizează între m. pronator teres și m. brahioradial
b) în treimea medie și distală se localizează între m. flexor carpal radial și m. brahioradial
c) ramura superficială a n. radial este dispusă mai lateral față de arteră

d) ramura superficială a n. radial este dispusă mai medial față de arteră
e) n. radial este dispus mai profund față de arteră

28. Pachetul neurovascular ulnar în limitele antebrațului are următoarea topografie:
a) pachetul neorovascular ulnar propriu zis este prezent în toate cele trei treimi ale antebrațului
b) pachetul neurovascular ulnar propriu zis este prezent doar în treimea medie și distală a antebrațului
c) nervul ulnar este dispus mai lateral față de artera ulnară
d) nervul ulnar este dispus mai medial față de artera ulnară
e) nervul ulnar în limitele treimii proximale a antebrațului trece printre picioruşele m. flexor carpal ulnar

29. Între tendoanele căror mușchi se afla n. median în treimea inferioară a antebrațului
a) între pronator teres
b) între m. flexor carpi radialis
c) între m. palmaris longus
d) între m. flexor carpi ulunaris
e) între flexor digitorum superficialis

30. La pacientul B. în treimea inferioară a antebratului pe partea anterioara se determină o plagă tăiată. La examinare se determină, lipsa flexiei a degetelor 1, 2 și 3, pierderea sensibilității cutanate în regiunea palmară a degetelor 1, 2, 3, care nerv este lezat?
a) a fost lezat nervul median
b) a fost lezat nervul ulunar
c) a fost lezată ramura superficială a nervului radial
d) a fost lezată ramura profundă a nervului radial
e) a fost lezat nervul cutanat lateral al antebratului

31. Între capetele cărui mușchi trece nervul median în treimea superioară a antebrațului?
a) m. brahioradial
b) m. flexor carpi ulunaris
c) m. flexori carpi radialis
d) m. pronator teres
e) m. palmar lung

32. Ce mușchi acoperă pachetul neuro-vacular anterior interosos în treimea inferioară a antebrațului?
a) m. pronator rotund
b) m. pronator patrat
c) flexorul profund al degetelor
d) flexorul carpi ulunaris
e) flexorul carpi radialis

33. Enumerați care elemente intra în componența fascicolului neuro-vascular interosos anterior al antebratului?
a) nervul median
b) artera radială
c) artera anterioară interosoasă
d) nervul interosos anterior
e) vena interosoasă poserioară

34. Pentru apreciera pulsului în treimea inferioară a antebrațului artera radială este cea mai optimală, cărui fapt se datorează aceasta?
a) localizarea arterei imediată sub fascia proprie a antebrațului
b) localizarea arterei pe suprafața externă a osului radial
c) diametrului mare al arterei radiale
d) lipsa colateralelor arteriale și a nervilor
e) localizarea arterei în spațiul celular subcutanat

35. Pielea suprafeței laterale a antebraului este inervată de nervul cutanat lateral, care este originea acestui nerv?
a) din nervul musculo-cutanat brahial lateral
b) din nervul median
c) din nervul radial
d) din fascicolului lateral al plexului brahial
e) din fascicolul medial al plexului brahial

36. Enumerați mușchii stratului superficial a regiunii dorsale a antedrațului din lateral în medial:

a) m. extensor carpi radialis long., m. extensor carpi radialis brevis, m. extensor digitorum comm., m. extensor digiti minimi, m. extensor carpi ulnaris
b) m. extensor carpi ulnaris, m. extensor carpi radialis brevis, m. extensor digitorum comm., m. extensor digiti minimi,
m. extensor carpi radialis long.
c) m. extensor carpi ulnaris, m. extensor digitorum comm., m. extensor carpi radialis brevis, m. extensor digiti minimi, m. extensor carpi radialis long.
d) m. extensor digiti minimi, m. extensor digitorum comm., m. extensor carpi radialis brevis, m. extensor carpi ulnaris, m. extensor carpi radialis long.
e) m. extensor carpi radialis brevis, m. extensor digiti minimi, m. extensor digitorum comm., m. extensor carpi ulnaris, m. extensor carpi radialis long.

37. Enumerați mușchii stratului profund a regiunii dorsale a antebrațului din lateral în medial:
a) m. supinator, m. abductor pollicis longus, m. extensor pollicis brevis, m. extensor policis longus, m. extensor indicis.
b) m. extensor policis longus, m. supinator, m. abductor pollicis longus, m. extensor pollicis brevis, m. extensor indicis.
c) m. abductor pollicis longus, m. extensor policis longus, m. supinator, m. extensor pollicis brevis, m. extensor indicis.
d) m. abductor pollicis longus, m. extensor pollicis brevis, m. extensor policis longus, m. supinator, m. extensor indicis.
e) m. extensor indicis, m. abductor pollicis longus, m. extensor pollicis brevis, m. extensor policis longus, m. supinator.

38. Spațiul celular profund dorsal al antebrațului este amplasat între:
a) m. extensor digitorum communis și m. abductor pollicis longus, fiind limitat de două septuri intermusculare verticale. Comunică pe traiectul vaselor cu spațiul celular Paron-Pirogov.
b) m. extensor carpi ulnaris și starul doi al extensorilor, fiind limitat de două septuri intermusculare verticale. Comunică pe traiectul vaselor cu spațiul celular Paron-Pirogov.
c) m. extensor carpi radialis brevis și starul doi al extensorilor, fiind limitat de două septuri intermusculare verticale. Comunică pe traiectul vaselor cu spațiul celular Paron-Pirogov.
d) m. extensor digiti minimi și starul doi al extensorilor, fiind limitat de două septuri intermusculare verticale. Comunică pe traiectul vaselor cu spațiul celular Paron-Pirogov.
e) m. extensor carpi radialis long și starul doi al extensorilor, fiind limitat de două septuri intermusculare verticale. Comunică pe traiectul vaselor cu spațiul celular Paron-Pirogov.

39. Indicați cifrele ce aparțin pachetelor vasculonervoase ale antebrațului la nivelul 1/3 medie:

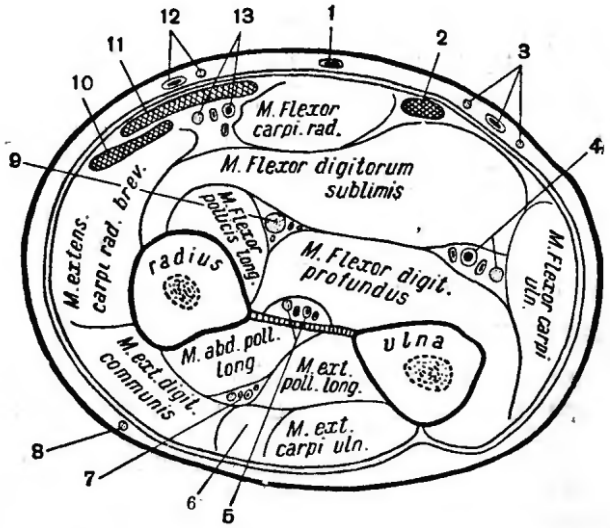

a) 4 – ulnar; 5 – interosos anterior; 7 – interosos dorsal; 9 – median; 13 – radial
b) 4 – interosos anterior; 5 – ulnar; 7 – interosos dorsal; 9 – median; 13 – radial
c) 4 – ulnar; 5 – interosos dorsal; 7 – interosos anterior; 9 – median; 13 – radial
d) 4 – radial; 5 – interosos anterior; 7 – interosos dorsal; 9 – median; 13 – ulnar
e) 4 – median; 5 – interosos anterior; 7 – interosos dorsal; 9 – ulnar; 13 – radial

REGIUNEA MÂINII

1. În ţesutul subcutanat al regiunii anterioare carpiene sunt situate următoarele formaţiuni:
a) v. cefalica şi bazilica
b) v. intermediană cubitală
c) n. cutaneus antebrahii medialis
d) n. radialis
e) n. cutaneus antebrahii lateralis

2. Canalul carpal conţine următoarele formaţiuni anatomice:
a) n. median
b) ramura superficială a n. radial
c) tendoanele mm. flexor superficial şi profund al degetelor
d) tendonul m. flexor lung al policelui
e) n. ulnar

3. Canalul carpiulnar (Guyon) conţine următoarele formaţiuni anatomice:
a) tendonul m. flexor carpi ulnar
b) artera și vena ulnară
c) nervul ulnar
d) tendonul m. flexor al degetului mic
e) tendonul m. palmar lung

4. Sintopia elementelor anatomice în canalul carpiulnar (Guyon) este următoarea:
a) artera este situată medial de nerv
b) nervul este situat superficial
c) artera este situată superficial şi lateral
d) vena este situată medial de nerv
e) nervul este situat medial şi profund de arteră

5. Canalul carpiradial conţine următoarele formaţiuni anatomice:
a) artera şi vena radială
b) nervul radial
c) tendonul m. flexor radial al carpului
d) nervul median
e) ramura superficială a n. radial

6. Sindromul de compresie a n. median în regiunea carpiană este determinat de:
a) localizarea superficială a nervului între structuri fibroase dense care au un grad scăzut de elasticitate
b) prezența a a. comitante a n. median
c) localizarea limitrofă a osului pisiform
d) grosimea n. median
e) toate răspunsurile sunt corecte

7. În ţesutul subcutanat al regiunii posterioare carpiene sînt situate următoarele formaţiuni:
a) v. cefalica şi v. bazilica
b) tendoanele extensorilor
c) n. cutaneus antebrahii lateralis şi medialis
d) n. cutaneus antebrahii posterior
e) r. superficialis n. radialis, r. dorsalis n. ulnaris

8. Articulaţia radiocarpiană este formată din:
a) osul radial
b) osul trapezoid
c) osul ulnar cu discul articular
d) oasele carpului, rândul proximal
e) osul pisiform

9. Din rîndul proximal al carpului fac parte urmatoarele oase:
a) scafoidul
b) semilunarul
c) tricvetrul
d) trapezul

e) pisiformul

10. Aponeuroza palmară este:
a) prelungirea tendonului m. palmaris brevis
b) prelungirea tendonului m. palmaris longus
c) îngroşarea şi fuzionarea fasciilor superficială şi profundă
d) confluierea tendoanelor flexorilor superficiali
e) o placă triunghiulară de ţesut conjunctiv densă şi solidă

11. Arcada arterială palmară superficială se proiectează:
a) pe plica palmără transversală proximală
b) în mijlocul oaselor metacarpiene
c) plica palmară transversală distală
d) plica metacarpofalangiană
e) intersectează de două ori linia trasată din osul piziform şi spre articulaţia metacarpofalangea II

12. Arcada arterială palmară profundă:
a) este situată mai proximal de cea superficială
b) este situată mai distal de cea superficială
c) este situată la acelaşi nivel ce cea superficială
d) este situată în spaţiul celular palmar profund (sub fascia palmară profundă)
e) este situată în loja mezotenară

13. În loja mezotenară sunt localizate următoarele formaţiuni anatomice:
a) tendoanele mm. flexor superficial şi profund al degetelor
b) nn. digitali palmari comuni, arcada palmară arterială superficială
c) tendonul m flexor policis longus
d) spaţiul celular subaponeurotic şi spaţiul celular subtendinos
e) mm. lumbricali

14. Indicaţi căile posibile de răspândire a puroiului din spaţiul subaponeurotic a lojei mezotenare a mâinii:
a) pe traiectul pachetelor neurovasale digitale în ţesutul subcutanat al degetelor
b) pe traiectul rr. profunde a n. ulnar şi a. ulnare în spaţiul celular subtendinos
c) prin canalul carpal pe antebraţ în spaţiul Paron-Pirogov
d) pe traiectul mm. lumbricali în regiunea dorsală a degetelor
e) pe traiectul arcadei palmare profunde în regiunea dorsală a mâinii

15. Bursa sinovială ulnară include în sine tendoanele următorilor muşchi:
a) m. flexor superficial al degetelor
b) m. flexor carpal radial
c) m. flexor profund al degetelor
d) m. flexor lung al policelui
e) m. flexor carpal ulnar

16. Ramura motorie a nervului median inervează următorii muşchi a eminenţii tenare:
a) m. adductor policis
b) m. flexor policis brevis (capul profund)
c) m. abductor policis brevis
d) m. oponens policis
e) m. flexor policis brevis (capul superficial)

17. Ramura profundă a nervului ulnar inervează următorii muşchi:
a) m. palmaris brevis
b) mm. interossei
c) m. adductor policis
d) m. flexor policis brevis (capul profund)
e) m. flexor policis brevis (capul superficial)

18. Ce ramuri inervează partea palmară a degetelor?
a) n. ulnaris, ramus superficialis – degetul 5 şi 4 partea ulnară
b) n. median degetele – 1, 2, 3 şi 4, partea radială
c) n. radial – degetele 1, 2, 3 şi 4, partea radială
d) n. radial – degetul 1, median – 2, 3, 4 şi ulnar – 5

e) toate răspunsurile sînt greşite

19. Partea dorsală a degetelor este inervată în felul următor:
a) r. superficialis n. radialis – 2,5 degete din partea radială
b) n. median, degetele 1, 2, 3 şi 4 din partea radială
c) r. dorsalis n. ulnaris – 2,5 degete din partea ulnară
d) n. radialis degetul 5 şi 4 din partea radială
e) n. median degetul 3, 4

20. Arcada palmară superficială este formată de:
a) a. radială şi ramura profundă a a. ulnare
b) a. ulnară şi ramura profundă a a. radiale
c) aa. metacarpiene
d) aa. digitale
e) anastomoza dintre a. ulnară şi r. superficială a a. radiale

21. Limitele lojei mezotenare sînt:
a) ligamentele flexorilor
b) aponeuroza palmară
c) septurile intermusculare lateral şi medial
d) spaţiul subligamentar
e) fascia profundă interosoasă (palmară)

22. Procesele purulente ale burselor sinoviale din regiunea palmară se pot propaga:
a) dintr-o bursă în alta
b) loja hipotenară
c) spaţiile celulare ale mezotenarului
d) spaţiul Paron-Pirogov
e) articulaţia radiocarpiană

23. Panariţiile periunghial si subunghial ale degetelor mâinii se referă la panariţiile:
a) cutanate
b) subcutanate
c) unghiale
d) pandactilită
e) tendineale

24. Canalele osteofibroase pe degete sînt formate din:
a) periostul falangelor
b) fascia palmară a degetelor
c) foiţa parietală a tecii sinoviale
d) foiţa viscerală a teci sinoviale
e) ligamentele flexorilor

25. Tendonul m. flexor profund al degetelor se inseră pe:
a) baza falandei medii
b) baza falangei distale
c) tuberozitatea falangei distale
d) mijlocul falangei medii
e) de marginea proximală a unghiei

26. Picioruşele tendonului m. flexor superficial al degetelor se inseră pe:
a) baza falan gei medii
b) baza falangei distale
c) tuberozitatea falangei distale
d) mijlocul falangei medii
e) nici un răspuns nu este corect

27. Tecile sinoviale a flexorilor pe degete sînt formate din următoarele componente:
a) canalul fibros
b) peritenon
c) periostul falangelor
d) epitenon

e) mezotenon

28. Interlinia articulară a articulaţiei metacarpofalangiene se proiectează la distanţa de cîţi mm distal de proeminenţa capului osului metacarpian?
a) 10 – 12 mm
b) 8 – 10 mm
c) 6 – 8 mm
d) 4 – 6 mm
e) 2 – 4 mm

29. Interlinia articulară a articulaţiei interfalangee proximale se proiectează la distanţa de cîţi mm distal de eminenţa capului falangei proximale?
a) 10 – 12 mm
b) 8 – 10 mm
c) 6 – 8 mm
d) 4 – 6 mm
e) 2 – 4 mm

30. Interlinia articulară a articulaţiei interfalangee distale se proiectează la distanţa de cîţi mm distal de eminenţa capului falangei medii?
a) 2 – 4 mm
b) 4 – 6 mm
c) 6 – 8 mm
d) 8 – 10 mm
e) 10 – 12 mm

31. La medic se adresează un pacient după un traumatism al mâinii drepte. În timpul examinării se determină edem și dureri la palpaţie în tabachiera anatomică. Se presupune fractura unui os. Care poate fi el?
a) osul trapez
b) osul scafoid
c) osul trapezoid
d) osul semilunar
e) osul pisiform

32. La un pacient cu tendosinovită a degetului II, la a 4-a zi de la începutul bolii este apreciată necroza tendonului m. flexor profund al degetelor. Care este cauza posibilă a necrosei tendonului?
a) comprimarea arterelor digitale
b) comprimarea mezotenonului de către lichidul acumulat în teaca sinovială
c) comprimarea tendonului
d) comprimarea muşchilor digitali
e) comprimarea nervilor digitali

33. Puroiul din teaca sinovială în tendosinovita degetului V a mâinii se poate răspîndi în:
a) spaţiul celular subcutanat al falangei distale
b) spaţiul celular Paron-Pirogov prin loja mezotenară şi canalul carpal
c) loja mezotenară
d) regiunea dorsală a mînii pe traiectul muşchilor lumbricali
e) regiunea dorsală a antebraţului

34. Pe desen este reprezentat panariţiul:

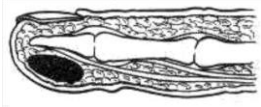

a) subcutanat
b) periunghial
c) osos
d) subunghial
e) tendineal

35. Pe desen este reprezentat panariţiul:

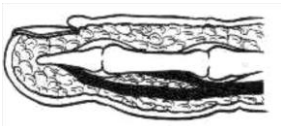

a) cutanat
b) articular
c) subepidermic
d) tendineal
e) subcutanat

36. Pe desen este reprezentat panariţiul:

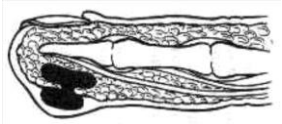

a) cutano-subcutanat în butonieră
b) periunghial
c) tendineal
d) subunghial
e) subcutanat

37. Pe desen este reprezentat panariţiul:

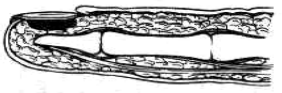

a) cutanat
b) periunghial
c) subcutanat
d) subunghial
e) tendineal

38. Pe desen este reprezentat panariţiul:

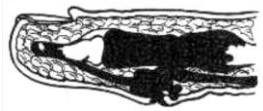

a) subcutanat
b) pandactilită
c) osos
d) subunghial
e) tendineal

39. Pe desen este reprezentat panariţiul:

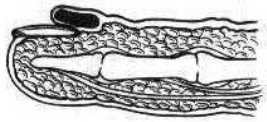

a) cutanat
b) periunghial
c) osos
d) subunghial
e) tendineal

40. Pe desen este reprezentat panariţiul:

a) cutanat
b) periunghial
c) osos
d) subunghial
e) subcutanat

41. Pe desen este reprezentat panariţiul:

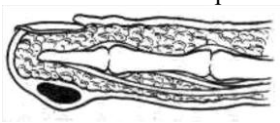

a) cutanat
b) periunghial
c) subcutanat
d) subunghial
e) tendineal

42. Pe desen este reprezentat panariţiul:

a) subperiostal
b) articular
c) osos
d) subunghial
e) subcutanat

43. In cazul tendo-vaginitelor și tendo-bursitelor degetului I al mîinii procesul purulent poate să se răspândească:
a) pe întregul traiect al primului deget
b) în canalul carpal
c) în treimea inferioară a regiunii anterioare a antebratului
d) în teaca mușchiului extensor carpi ulnaris
e) în teaca sinovială a degetului V (în cazul când există comunicarea dintre ambele burse sinoviale)

44. Spațiul celular subaponeurotic al regiunii metacarpiene se află între:
a) între piele și aponeuroza palmară
b) între aponeuroza palmară și m. flexor superficial al degetelor
c) între flexor profund și superficial al degetelor
d) între flexor profund al degetelor și fascia palmară profundă
e) între fascia palmară profundă și mușchii palmari interosoși

45. Spațiul celular subaponeurotic din loja mediana a mîinii contine următoarele formațiuni anatomice:
a) arterele digitale comune și nervii digitali comuni
b) ramurile musculare ale nervului median
c) arcul pamar superficial
d) ramurile musculare ale nervului ulnar
e) țesut celular lax

46. Spațiul celular subtendinos al lojei mediane a mîinii comunică cu spațiul celular Pirogov-Paron prin:
a) orificiile comisurale
b) canalele mușchilor lumbricali
c) mușchiii interosoși
d) tendoanele flexorilor profunzi ai degetelor
e) prin arterele radiale și ulunare

47. Loja fascială a degetului I al mîinii comunică cu spațiul celular Pirogov-Paron pe traiectul:
a) tendonului m. extensor digitorum longus
b) tendonului m. abductor policis longus
c) tendonului m. abductor policis brevis
d) tendonului m. flexor policis brevis
e) tendonului m. flexor policis longus

48. Enumerați corect elementele falangei medii în secțiune transversală

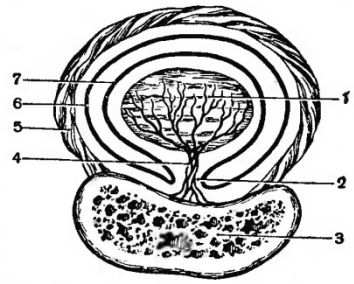

a) tendon, mezotenon, corpul falangei, vasele și nervii tendonului, fascia prorie ce formează vagina fibroasă a tendonului, epitenon, peritenon
b) corpul falangei, tendon, mezotenon, vasele și nervii tendonului, fascia prorie ce formează vagina fibroasă a tendonului, epitenon, peritenon
c) vasele și nervii tendonului, tendon, mezotenon, corpul falangei, fascia prorie ce formează vagina fibroasă a tendonului, epitenon, peritenon
d) fascia prorie ce formează vagina fibroasă a tendonului, tendon, mezotenon, corpul falangei, vasele și nervii tendonului, epitenon, peritenon
e) vasele și nervii tendonului, epitenon, peritenon, tendon, mezotenon, corpul falangei, fascia prorie ce formează vagina fibroasă a tendonului

49. Căror cifre corespund spațiile celulare palmare prezentate în secțiune transversală

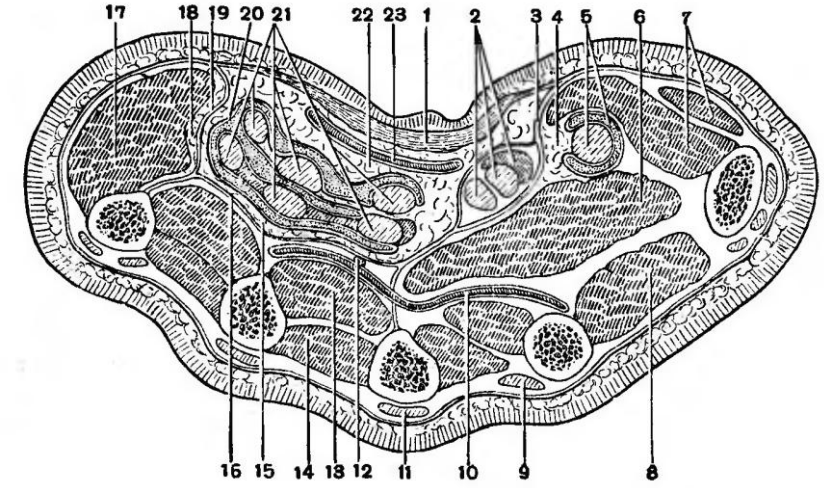

a) 4, 15, 18, 22
b) 1, 10, 12, 17
c) 4, 8, 19, 28
d) 12, 15, 17, 18
e) 5, 9, 16, 22

50. Ce mușchi sunt situaţi în loja tenară?
a) m. abductor și flexor pollicis brevis
b) m. opponens pollicis
c) tendonul flexorului lung al policelui
d) m. adductor pollicis
e) m. palmaris brevis

51. Care sunt mușchii eminenței hipotenare?
a) m. abductor digiti minimi
b) m. flexor digiti minimi
c) m. opponens digiti minimi
d) m. adductor digiti minimi
e) m. palmaris brevis

E X T R E M I T A T E A I N F E R I O A R Ă

REGIUNEA FESIERĂ

1. Proiecţia a. gluteale superioră este:
a) cadranul superior al regiunii fesiere
b) mijlocul regiunii fesiere
c) pe linia ce uneşte spina iliacă posterioară-superioară cu trohanterul mare, punctul dintre treimea superioară şi medie
d) mijlocul liniei ce uneşte spina iliacă posterioară-superioară cu tuberozitatea isciatică
e) nici un răspuns nu este corect

2. Proiecţia *a. glutea inferior* este:
a) pe linia ce uneşte spina iliacă posterioară-superioară cu trohanterul mare, punctul dintre treimea superioară şi medie
b) mai inferior şi mai extern de mijlocul liniei ce uneşte spina iliacă posterioară superioară cu tuberozitatea isciatică
c) regiunea tuberozităţii isciatice, punctul dintre treimea superioară şi medie
d) linia externă a sacrului, punctul dintre treimea superioară şi medie
e) cadranul superior-interior, punctul dintre treimea medie şi superioară

3. Proiecţia nervului sciatic este o linie care uneşte:
a) punctul ce se află la mijlocul distanţei dintre tuberozitatea ischiadică şi apexul trohanterului mare
b) mijlocul fosei poplitea
c) tuberozitatea ischiadică
d) 1/3 medie a plicei fesiere
e) orificiul suprapiriform

4. Ce muşchi nu face parte din stratul mediu al regiunii fesiere?
a) m. fesier mediu
b) m. piriform
c) m. obturator intern
d) m. obturator extern
e) m. pătrat al femurului

5. Ce muşchi fac parte din stratul profund al regiunii fesiere?
a) mm. gemeni
b) m. obturator intern
c) m. obturator extern
d) m. fesier mic
e) m. piriform

6. Spaţiul celular de sub m. fesier mare comunică cu:
a) cavitatea bazinului mic
b) fosa ischiorectală
c) loja posterioară a coapsei
d) spaţiul retroperitoneal
e) loja anterioară a coapsei

7. Spaţiul celular din regiunea fesieră comunică cu cavitatea bazinului mic prin intermediul:
a) orificiului sciatic micr
b) orificiului suprapiriform
c) partea proximală a ligamentului m. fesier mare
d) orificiului infrapiriform
e) toate răspunsurile sînt corecte

8. Prin orificiul suprapiriform trec următoarele formaţiuni:
a) a şi v. gluteale superioare
b) n. gluteu superior
c) n. sciatic
d) a. gluteală inferioară
e) n. pudend extern

9. Prin orificiul infrapiriform trec următoarele formaţiuni anatomice:
a) a., v., n. gluteu inferior
b) n. sciatic, n. cutanat femural posterior
c) n. cutanat femural lateral
d) a., v. pudendale interne, n. pudend
e) pachetul vasculo-nervos pudend extern

10. Orificiul sciatic mare este delimitat de următoarele formațiuni:
a) lig. sacrotuberal
b) lig. sacrospinal
c) incizura ischiadică mică
d) incizura ischiadică mare
e) sacrul

11. Orificiul ishiadic mic este delimitat de:
a) incisura ischiadica mare
b) lig. sacrospinal
c) lig. sacrotuberal
d) incizura ischiadică mică
e) sacrul

12. N. gluteal superior iese din pelvis prin:
a) foramenul ischiadic mare
b) foramenul ischiadic mic
c) foramenul obturator
d) foramenul suprapiriform
e) foramenul infrapiriform

13. Canalul Alcock conţine?
a) a. v. n. obturator
b) a. v. n. pudend extern
c) a., v. pudendă internă
d) n. pudend
e) a., v., n. glutee inferioare

14. Care muşchi din cei enumăraţi mai jos se inseră pe trohanterul mare a osului femural?
a) m. piriform
b) m. gluteu mare
c) m. gluteu mic
d) m. patrat femural
e) m. iliopsoas

15. M. piriform își are originea de pe:
a) spina iliacă superioară posterioară
b) aripa osului iliac
c) osul coccis
d) faţa anterioară a osului sacru
e) spina iliacă anterioară superioară

16. Care este sintopia nervului sciatic în orificiul infrapiriform?
a) mai lateral de toate formaţiunile
b) mai medial de toate formaţiunile
c) între pachetul neurovacular pudend și fesier inferior
d) mai medial de a. gluteală inferioară
e) în general trece prin orificiul suprapiriform

17. Unde ajunge a., v. pudendă internă și n. pudend din regiunea fesieră?
a) spaţiul parietal al pelvisului
b) loja posterioară a femurului
c) fosa ischiorectală
d) loja anterioară a coapsei
e) spaţiul retrorectal al pelvisului

18. Care dintre următoarele afirmaţii referitor la topografia pachetului neurovascular pudend intern sunt corecte:
a) părăsește bazinul prin orificiul suprapiriform
b) iese din bazin prin orificiul infrapiriform
c) este situat mai medial în raport cu celelalte formațiuni
d) înconjoară ligamentul sacrospinal și pătrunde înapoi în bazin prin orificiul ischiadic mic
e) se situiază în duplicatura membranei obturatorii (canalul Alcock) și pătrunde în fosa ischeorectală

19. Pe traiectul căror formațiuni comunică spațiul de țesut celular adipos al regiunii gluteale cu spațiul lojei mediale a coapsei?
a) pe traiectul anastomozei dintre artera gluteală superioară și artera obturatorie
b) pe traiectul anastomozei dintre artera gluteală inferioară și artera obturatorie
c) pe traiectul anastomozei dintre artera gluteală superioară și artera circumflexă femurală medială
d) pe traiectul anastomozei dintre artera gluteală superioară și artera circumflexă femurală laterală
e) pe traiectul anastomozei dintre artera gluteală superioară și artera pudentă internă

20. Care din urmatoarele limite se referă la regiunea fesieră?
a) linia mediană a sacrului si a coccisului
b) ligamentul inghinal
c) linia ce uneste simfiza pubiană cu condilul medial al femurului
d) plica fesiera
e) linia ce uneste simfiza pubiană cu spina iliaca antero-superioara

21. Orificul sciatic mare în regiunea gluteală este traversat de urmatorul muschi:
a) m. iliopsoas
b) m. obturator intern
c) m. obturator extern
d) m. piriform
e) m. gluteu medial

22. Spatiul celular superficial gluteal se localizează între:
a) între foița superficială și profundă a fasciei gluteale
b) între piele și foița superficială a fasciei gluteale
c) între m. gluteu mare și foița superficială a fasciei proprii
d) între m. gluteu mare și foița profundă a fasciei proprii
e) între m. gluteu mare și m. piriform

23. Către muschiul fesier mijlociu aderă din inferior următorul muschi:
a) muschiul obturator extern
b) muschiul piriform
c) muschiul obturator intern
d) muschiul patrat lombar
e) muschiul gemelus

24. Prin orificiul infrapiriform în regiunea fesieră trec urmatoarele formațiuni anatomice în afară de:
a) n. pudendal, nervul cutanat femoral posterior
b) nervul sciatic
c) nervul femural
d) vasele fesiere inferioare
e) vasele pudende interne

25. Cea mai medială formațiune anatomică care traversează orificiul infrapiriform este:
a) nervul pudendal
b) nervul gluteal superior
c) nervul gluteal inferior
d) nervul sciatic
e) nervul cutanat femural posterior

26. Spațiul celular profund gluteal se localizează între urmatorii mușchi:
a) intre m. fesieri mare și mic
b) intre m. piriform și m. obturator intern
c) intre m. obturator intern și extern
d) intre m. obturator inter și m. patrat lombar
e) nici una din variantele sus numite

27. Spațiul celular gluteal profund comunică cu loja posterioară a coapsei pe traiectul:
a) arterei obturatorii
b) nervului sciatic
c) nervului femural
d) arterei gluteale superioare
e) nervului pudend

28. Spațiul celular gluteal superficial comunica cu loja mușchilor adductori ai coapsei pe traiectul:
a) nervului sciatic
b) tendonului m. obturator intern
c) tendonului m. obturator extern
d) nervului femoral
e) arterei și venei obturatorie

29. Spațiul celular gluteal profund comunică cu spațiul celular parietal al bazinului mic pe traiectul:
a) pachetului vasculonervos gluteal superior
b) vaselor obturatorii
c) **pachetelor vasculonervoase care traversează orificiul infrapiriform**
d) muschiului piriform
e) canalului femural

30. Spațiul celular gluteal profund comunică cu fosa ischiorectală pe traiectul:
a) vaselor pudende
b) nervului sciatic
c) vaselor obturatorii
d) venei femurale
e) lacunei musculare

31. Flegmonul profund al regiunii gluteale de cele mai dese ori se situează:
a) între muschii gluteali mare, mediu si mic
b) între piele și fascia superficială
c) între mușchii gluteal mare și mediu
d) între fascia superficiala și cea proprie
e) între foita superficiala și profundă a fasciei proprii

32. Cum se determină proiecția nervului sciatic în regiunea fesieră?
a) o linie perpendiculara de 4 cm trasată de la mijlocul distanței dintre trohanterul mare și spina iliacă posterosuperioară
b) o linie trasată din mijlocul distanței dintre trohanterul mare și spina iliacă anterioară
c) o linie trasată din mijlocul distanței dintre spina iliacă anterioară și tuberozitatea ischiadică
d) o linie trasată din 1/3 medie a plicei fesiere
e) o linie trasată din mijlocul regiunii fesiere

ARTICULAŢIA COXOFEMURALĂ

1. Care sînt ligamentele interne ale articulaţiei femurale?
a) lig. iliofemural
b) lig. pubofemural
c) lig. ischiofemural
d) lig. capului femurului
e) zona orbiculară

2. Care sunt locurile slabe ale capsulei articulaţiei coxofemurale?
a) capsula articulaţiei coxofemurale nu are locuri slabe
b) colecţiile purulente se pot propaga prin orice zonă a capsulei articulare
c) anterior între ligamentele pubofemural şi iliofemural
d) posteroinferior sub marginea inferioară a ligamentului ischiofemural
e) partea laterală a articulației coxofemurale

3. Colecţia purulentă din articulaţia coxofemurală se poate propaga anterior pe traiectul ligamentelor pubofemural şi iliofemural în următoarele direcţii?
a) teaca fascială a m. iliopsoas
b) bursa iliopectineală
c) regiunea fesieră
d) regiunea medială a coapsei
e) regiunea antero-laterală a abdomenului

4. Vascularizarea articulaţiei coxofemurale este asigurată de următoarele artere?
a) a. pudendă internă
b) r. ascendentă a a. circumlexe laterală a femurului
c) r. acetabulară a a. obturatorii
d) a. gluteală inferioară
e) a. circumfelxă medială a femurului

5. Reţeaua arterială (colateralele arteriale) a regiunii articulaţiei şoldului este formată de către următoarele anastomoze arteriale:
a) a. fesieră superioară cu r. ascendentă a a. circumflexe femurală laterală
b) a. fesieră inferioară cu r. ascendentă a. circumflexă femurală medială
c) a. fesieră superioară cu a. obturatorie
d) a. obturatorie cu a. circumflexă femurală laterală
e) a. obturatoria cu a. circumflexă femurală medială

6. In cazul afectării purulente a articulației coxo-femurale puroiul se răspîndește în regiunea gluteală pe traiectul:
a) mușchiului gluteal mediu
b) nervului sciatic
c) mușchiului iliopsoas
d) mușchiului obturator extern
e) canalului obturator

7. În cazul afectării purulente a articulatiei coxo-femurale, puroiul se raspândește în cavitatea bazinului mic pe traiectul:
a) muschiului obturator extern
b) canalului femural
c) arterei femurale
d) lacunei musculare
e) muschiului obturator intern

REGIUNEA ANTERO-MEDIALĂ A COAPSEI

1. Prin lacuna musculară trece:
a) ramura femurală a nervului genitofemural
b) a. şi v. femurală
c) m. iliopsoas
d) n. femural
e) n. cutanat lateral al coapsei

2. Prin lacuna vasculară trece:
a) n. cutanat lateral al coapsei
b) m. iliopsoas
c) n. femural
d) a. şi v. femurală
e) ramura femurală a nervului genitofemural

3. Inelul femoral profund se proiectează:
a) în treimea medială a ligamentului inghinal
b) în treimea externă a ligamentului inghinal
c) în mijlocul ligamentului inghinal
d) lateral de spina iliacă anterioară inferioară
e) medial de spina iliacă anterioară inferioară

4. Proiecţia a. femurale este linia ce uneşte punctele în următoarea poziţie a extremităţii inferioare:
a) mijlocul ligamentului inghinal
b) epicondilul medial al osului femural
c) extremitatea proximală a rotulei
d) flexie şi rotirea internă a extremităţii
e) flexie ușoară şi rotirea externă a extremităţii

5. Nervul femural se proiectează:
a) lateral de locul pulsaţiei arterei femurale cu 1 – 2cm
b) interior de artera femurală cu 1 – 2cm
c) posterior de artera femurală cu 1 – 2cm
d) anterior de artera femurală cu 1 – 2cm
e) între artera femurală şi vena femurală

6. Limitele triunghiului femural (Scarpe) sunt:
a) ligamentul inghinal
b) m. adductor lung
c) m. vast lateral
d) m. croitor
e) m. gracilis

7. Planşeul triunghiului femural este o reprezentat de:
a) m. iliopsoas
b) m. vast lateral
c) m. adductor lung
d) m. pectineu
e) m. gracillis

8. Ramurile superficiale ale a. femurale sunt:
a) a. pudendă internă
b) a. epigastrica inferioară
c) a. pudendă externă
d) a circumflexă iliacă superficială
e) a. epigastrică superficială

9. În ţesutul subcutanat a regiunii femurale sînt următorii nervi:
a) n. genitofemural (ramura femurală)
b) n. cutanat femural lateral
c) n. femural, rr. cutanate anterioare
d) n. obturator, rr. cutanate

e) n. pudent

10. În treimea proximală a coapsei loja anterioară conţine următoarele formaţiuni anatomice:
a) m. croitor, m. tensor fascia lată
b) a., v., n. femural
c) m. adductor lung
d) m. cvadriceps femural
e) m. adductor scurt

11. Identificaţi formaţiunile anatomice localizate în loja medială a coapsei:
a) m. adductor scurt, m. pectineu
b) m. adductor lung
c) m. adductor mare
d) m. gracilis
e) m. sartorius

12. Care afirmaţii refritor la fascia lata, din cele enumerate mai jos sînt corecte?
a) fascia lată formează tractus iliotibialis
b) fascia lată formează septul intermuscular lateral, medial și posterior
c) are 2 foiţe în triunghiul femural Scarpe
d) vasele femurale sunt situate sub foiţa profundă a fasciei late
e) lamina cribrosa este partea componentă a fasciei late

13. Care din afirmaţiile enumerate mai jos sunt corecte?
a) marginea falciformă este situată deasupra m. sartorius
b) marginea falciformă este situată deasupra nervului femural
c) fascia cribroasă este situată anterior venei femurale
d) fascia cribroasă este situată posterior arterei femurale
e) marginea falciformă şi fascia cribroasă sunt porţiuni ale foiţei superficiale a fasciei lata

14. Spaţiul celular din triunghiul femural (Scarpe) comunică cu:
a) spaţiul retroperitoneal şi subperitoneal prin lacuna vasculară şi musculară
b) ţesutul subcutanat adipos al coapsei prin lamela cribroasă
c) canalul adductor pe parcursul fasciculului neurovascular femural
d) loja fascială medială a coapsei pe parcursul arterei circumflexă femurală medială
e) canalul femural pe parcursul v. femurale

15. Limitele inelului femural profund sunt:
a) ligamentul inghinal
b) ligamentul pectineal
c) ligamentul lacunar
d) arcul iliopectineal
e) teaca venei femurale

16. Limitele inelului femural superficial:
a) marginea medială a m. sartorius cu marginea laterală a m. adductor mare
b) marginea falciformă, cornul superior şi inferior
c) teaca v. femurale cu nervul femural
d) teaca arterei și venei femurale
e) nici un răspuns nu este corect

17. Canalul femural are următorii pereți:
a) foița superficială a fasciei late, cornul superior – din anterior
b) teaca arterei femurale – lateral
c) vena femurală – lateral
d) foița profundă a fasciei late – posterior
e) fascia transversală – din posterior

18. Prin canalul femural trec următoarele formaţiuni:
a) artera femurală
b) herniile femurale
c) n. femural
d) vena femurală

e) n. safen

19. Conţinutul canalului femural este:
a) v. și a. femurală și n. femural
b) v. safena mare și n. genitofemural
c) sacul hernial
d) țesut conjunctiv lax și ganglionul limfatic lacunar
e) ganglioni limfatici inghinali superficiali

20. Vasul principal ce formează „corona mortis" este:
a) a. obturatorie din a. pudendă externă
b) a. obturatorie din a. pudendă externă
c) a. obturatorie din a. epigastrică inferioară
d) a. obturatorie din a. epigastrică superficială
e) a. obturatorie din a. iliaca interna

21. Canalul vastoadductor este limitat de următoarele formațiuni anatomice:
a) m. adductor magnus
b) m. adductor longus et brevis
c) m. vastus medialis
d) mm. gracilis et semimembranosus
e) lamela vastoadductorie

22. Citiţi atent şi observaţi care dintre următoarele afirmații referitoare la canalul Hunter sunt incorecte:
a) prin orificiul superior al canalului Hunter trec vasele femurale şi n. femural
b) prin orificiul anterior al canalului Hunter trece n. safen şi a. şi v. genus descendens
c) prin orificiul inferior al canalului Hunter trec vasele sangvine femurale şi n. femural
d) prin orificiul inferior al canalului Hunter vasele sangvine femurale trec în fosa poplitea
e) prin orificiul superior al canalului Hunter trec vasele sangvine femurale şi n. Femural

23. Determinaţi care din afirmaţiile de mai jos sunt corecte?
a) lacuna musculară este delimitată de cea vasculară prin arcul iliopectineu
b) margina falciformă delimitează hiatul safen
c) a. epigastrică superficială participă la formarea "coronei morţii"
d) n. safen iese prin orificiul anterior al canalului Hunter
e) vena safena mare confluiază în vena femurală

24. Prin canalul adductor (Hunter) trec următoarele formaţiuni anatomice:
a) artera femurală
b) sacul herniar prolabat în herniile femurale
c) n. femural și ganglionul limfatic lacunar
d) vena femurală, n. safen
e) a. profundă femorală și n. obturator

25. La fracturarea osului femural în treimea distală (epicondiloidală) fragmentul distal de obicei se deplasează:
a) medial față de cel proximal
b) lateral față de cel proximal
c) posterior, sub acţiunea m. gastrocnemius
d) medial şi anterior sub acţiunea m. qvadriceps al femurului şi m. croitor
e) lateral şi anterior față de cel proximal

26. În fractura de col femural membrul pelvian ocupă următoarea poziţie:
a) rotit ușor intern
b) rotit extern
c) semiflectat în articulaţia şoldului şi genunchiului
d) în abducţie ușoară
e) nu are o poziţie bine determinată

27. N. femural în treimea superioara a coapsei se localizează între umătoarele formațiuni anatomice:
a) între m. iliac
b) între m. iliopsoas
c) între v. femurală

d) între a. femurală
e) între m. croitor

28. Linia *Quenu* reprezintă proiecția:
a) arterei poplitee
b) nervului sciatic
c) venei femurale
d) arterei femurale
e) arterei femurale profunde

29. Vena femurală în raport cu artera femurală este situată în lacuna vasculară:
a) posterior de arteră
b) lateral de arteră
c) anterior de arteră
d) antero-lateral de arteră
e) medial de arteră

30. Medial de vena femurală în limitele orificiului femural profund se află:
a) artera femurală
b) nervul femural
c) artera obturatorie
d) țesut celular și un ganglion limfatic
e) nervul genito-femural

31. Artera femurală în limitele triunghiului femural este acoperită din anterior de:
a) lamela cribroasă
b) hiatul saphen
c) foița profundă a fasciei late
d) foița superficială a fasciei late
e) fascia superficială

32. Nervul femural în limitele lacunei musculare se află în:
a) teaca m. croitor
b) teaca m. drept femoral
c) teaca m. iliopsoas
d) teaca m. pectineal
e) teaca m. adductor brevis

33. In cazul ligaturării arterei femurale mai jos de plecarea a. femurale profunde, în vascularizarea colaterală participă:
a) a. circumflexă femurală medială
b) ramurile ascendente ale aa. perforante
c) a. circumflexă femurală laterală
d) a. circumflexă iliacă profundă
e) toate variantele sus numite

REGIUNEA POSTERIOARĂ A COAPSEI

1. Proiecţia n. sciatic corespunde liniei ce uneşte următoarele puncte:
a) tuberozitatea ischiadică
b) mijlocul fosei poplitee
c) mijlocul distanţei între trohanterul mare şi tuberozitatea ischiadicului
d) marginea medială a capului fibulei
e) marginea laterală a capului fibulei

2. Identificaţi formaţiunile anatomice localizate la nivelul treimei medii a regiunii posterioarăe a coapsei:
a) m. gracilis
b) m. semimembranos, m. semitendinos
c) m. biceps femural
d) n. sciatic, aa. perforante, r. descendentă a. circumflexă femorală laterală
e) mm. pectineu, adductor mare

3. N. sciatic în loja posterioară a coapsei se află:
a) la nivelul plicii gluteale – sub fascia lată
b) în treimea superioară – acoperit de capul lung a m. biceps femural
c) în treimea medie – posterior de adductor mare
d) treimea inferioară între biceps femural şi semimembranos
e) treimea inferioară între mm.semimembranos şi semitentinos

4. Spaţiul celular adipos din regiunea posterioară a coapsei comunică direct cu:
a) cu regiunea fesieră
b) cu partea anterio-medială a coapsei
c) cu fosa poplitea
d) cu regiunea laterală a coapsei
e) toate răspunsurile sînt corecte

5. Rotaţia externă a gambei este determinată de către:
a) m. biceps al femurului
b) mm. semimembranos, semitendinos, gracilis, croitor, popliteu
c) m. vast medial
d) porţiunea medială a ligamentului rotulian
e) m. vast lateral

6. Rotaţia internă a gambei este determinată de către:
a) m. biceps al femurului
b) mm. semimembranos, semitendinos, gracilis, croitor, popliteu
c) m. vast medial
d) porţiunea medială a ligamentului rotulian
e) m. vast lateral

7. Determinați pe secțiunea transversală a coapsei la nivelul 1/3 medie, corectitudinea enumerării formațiunilor anatomice de la 1 la 6:

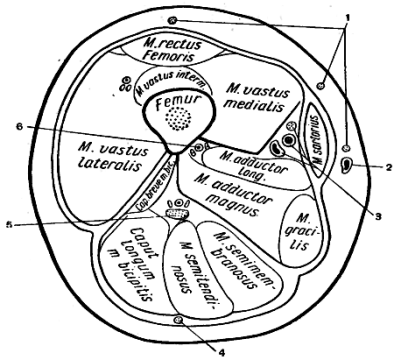

a) nn. cutanați femorali ant.; v. safena mare; n. safen, a. și v. femorală; n. cutanat femoral posterior; n. sciatic; vasele profunde femorale
b) v. safena mare; nn. cutanați femorali ant.; n. safen, a. și v. femorală; n. cutanat femorl posterior; n. sciatic; vasele profunde femorale
c) n. cutanat femorl posterior; nn. cutanați femorali ant.; v. safena mare; n. safen, a. și v. femorală; n. sciatic; vasele

profunde femorale
d) v. safena mare; n. safen, a. și v. femorală; n. sciatic; n. cutanat femorl posterior; vasele profunde femorale, nn. cutanați femorali ant
e) nn. cutanați femorali ant.; v. safena mare; n. safen, n. cutanat femorl posterior; a. și v. femorală; n. sciatic; vasele profunde femorale

8. Formațiunea antomică indicată cu cifra 1 pe secțiunea transversală a coapsei la nivelul treimii medii, reprezintă:

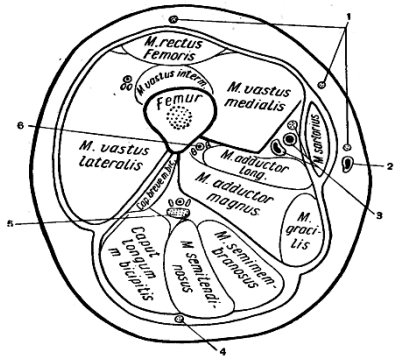

a) v. safena mare
b) pachetul vasculonervos femural
c) vasele femurale profunde
d) nn. cutanați femurali
e) n. sciatic

9. Formațiunea antomică indicată cu cifra 2 pe secțiunea transversală a coapsei la nivelul treimii medii, reprezintă:

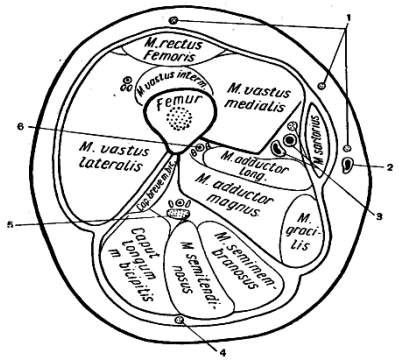

a) v. safena mare
b) pachetul vasculonervos femural
c) vasele femurale profunde
d) nn. cutanați femurali
e) n. sciatic

10. Formațiunea antomică indicată cu cifra 3 pe secțiunea transversală a coapsei la nivelul treimii medii, reprezintă:

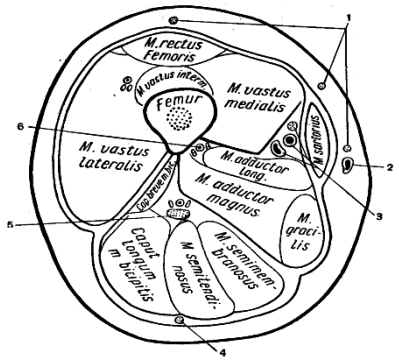

a) v. safena mare
b) pachetul vasculonervos femural
c) vasele femurale profunde

d) nn. cutanați femurali
e) n. sciatic

11. Formațiunea antomică indicată cu cifra 5 pe secțiunea transversală a coapsei la nivelul treimii medii, reprezintă:

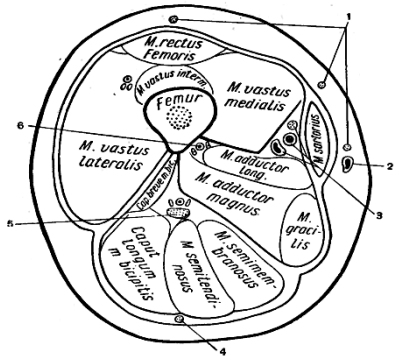

a) v. safena mare
b) pachetul vasculonervos femural
c) vasele femurale profunde
d) nn. cutanați femurali
e) n. sciatic

12. Formațiunile antomice indicate cu cifrele 4 și 6 pe secțiunea transversală a coapsei la nivelul treimii medii, reprezintă:

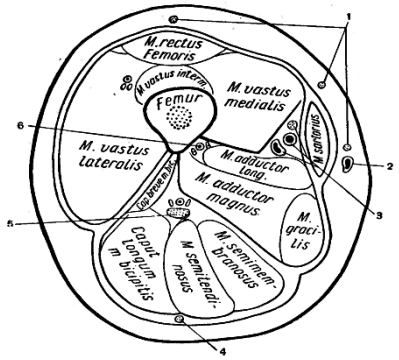

a) v. safena mare
b) pachetul vasculonervos femural
c) vasele femurale profunde
d) n. cutanat femural posterior
e) n. sciatic

REGIUNEA GENUNCHIULUI

1. Bursele regiunii anterioare a genunchiului sunt următoarele:
a) bursa prepatellaris subcutanea, subfascialis şi subtendinea
b) bursa infrapatelaris superficialis
c) bursa infrapatelaris profunda
d) bursa suprapatellaris
e) bursa poplitea

2. Ce formaţiuni consolidează fascia proprie a regiunii anterioare a genunchiului?
a) retinaculum patellae mediale
b) retinaculum patellae anterior
c) retinaculum patellae laterale
d) ligamentul popliteu oblic
e) lig. patellae proprium

3. Care artere nu participă la formarea reţelei articulare patelare?
a) a. genus descendens
b) ramuri ale a. popliteea
c) a. recurrens tibialis anterior
d) r. circumflexus fibulae
e) a. peronea

4. Care sunt limitele fosei poplitea:
a) tendonul m. biceps femural
b) mm. semimembranos şi semitendinos
c) m. adductor mare
d) m. gastrocnemian
e) m. gracilis

5. Care sînt liniile de proiecţie a formaţiunilor din regiunea fosei popliteea?
a) vasele poplitea şi n. tibial – o linie ce unește unghiul superior al fosei popliteea și trece prin mijlocul ei
b) vasele popliteea şi n. tibial – marginea medială a tendonului bicepsului femural
c) n. peroneu comun – marginea medială a tendonului bicepsului femural
d) n. peroneu comun – marginea laterală a bicepsului femural
e) n. peroneu comun – marginea medială a m. semimembranos

6. Ce formaţiuni se găsesc în stratul subcutanat al fosei popliteea?
a) v. safena parva
b) n. cutaneus femoris posterior
c) n. tibial et v. safena magna
d) a. poplitea et n. safenus
e) n. peroneus comunis

7. Sintopia fascicolului neurovascular popliteal din posterior spre anterior:
a) n. tibial , v. poplitea, a. poplitea
b) a. poplitea, n. sciatic, v. poplitea
c) n. sciatic, a. poplitea, v. poplitea
d) v. poplitea, n. sciatic, a. poplitea
e) nici un răspuns corect

8. Care din afirmaţiile de mai jos este corectă?
a) a. poplitee este situată lateral de v. poplitee
b) v. poplitea este situată lateral de n. tibial
c) a. poplitea este situată medial şi mai profund de v. poplitea şi n. tibial
d) a. poplitea este situată lateral de n. peronier comun
e) toate sunt incorecte

9. Nervul sural este?
a) prelungirea n. safen
b) prelungirea n. femural
c) prelungire a n. cutanat sural lateral
d) prelungire a n. cutanat sural medial

e) toate răspunsurile sînt corecte

10. Ramurile arterei poplitea în fosa poplitea sînt:
a) a. tibialis anterior
b) a. tibialis posterior
c) aa. genus superiores lateralis et medialis
d) a. genus media
e) aa. genus inferiores mediales et laterales

11. Abordul chirurgical asupra a. poplitee este mai convenabil de efectuat prin:
a) abord posterior, prin fosa poplitee
b) abord medial, prin fosa Jobert
c) abord lateral
d) abord anterior
e) nici un răspuins nu este corect

12. Fosa Jober este delimitată de următoarele formațiuni:
a) condilul medial al femurului şi capul medial al m. gastrocnemian
b) 1/3 distală a m. gracilis
c) tendoanele mm. adductor mare, semimembranos şi semitendinos
d) 1/3 distală a m. croitor
e) 1/3 distală a m. popliteu

13. Căile de răspîndire a colecţiilor purulente din spaţiul celular al fosei popliteea poate fi spre:
a) regiunea anterioară a coapsei
b) loja laterală a gambei
c) loja medială a coapsei
d) regiunea posterioară a coapsei
e) regiunea posterioară şi anterioară a gambei

14. Pe secțiunea transversală a genunchiului la nivelul condililor femorali, în extensie, pachetul vasculonervos popliteu are următoarea componență în direcția planului popliteu:

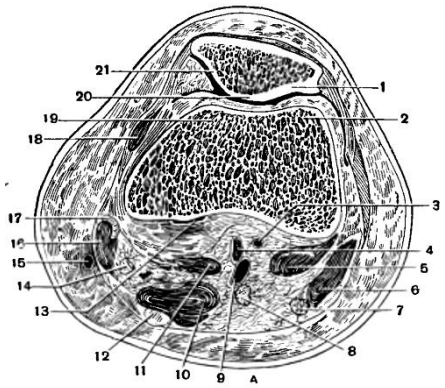

a) a. poplitee, vena poplitee, n. sciatic
b) **n. tibial, vena poplitee, a. poplitee**
c) a. poplitee, vena poplitee, n. peroneu comun
d) n. sciatic, a. poplitee, vena poplitee
e) a. poplitee, vena poplitee, n. sciatic

ARTICULAŢIA GENUNCHIULUI

1. Articulaţia genunchiului este formată din?
a) osul femural
b) osul fibulă
c) osul tibial
d) osul rotula
e) toate răspunsurile sînt corecte

2. Care din următoarele ligamente din regiunea articulaţiei genunchiului sînt extraarticulare?
a) lig. cruciat anterior
b) lig. colateral fibular
c) lig. colateral tibial
d) lig. popliteu oblic
e) lig. cruciat posterior

3. Care ligamente fortifică porţiunea anterioară a articulaţiei genunchiului?
a) lig. patelar
b) lig. colateral tibial
c) lig. colateral fibular
d) lig. cruciform anterior şi posterior
e) retinaculul patelar medial şi lateral

4. O relaxare maximă a ligamentelor articulaţiei genunchiului se obţine în:
a) flexia maximală a articulaţiei
b) extensia maximală a articulaţiei
c) semiflexie
d) rotaţie internă
e) imposibil de obţinut o relaxare concomitentă a ligamentelor

5. Ligamentele intraarticulare ale articulaţiei genunchiului sînt:
a) lig. cruciform anterior
b) lig. meniscofemural posterior
c) lig. popliteu arcuat
d) lig. cruciform posterior
e) lig. transvers al genunchiului

6. Ligamentul popliteu oblic este prelungirea tendonului muşchiului:
a) muşchiului semimembranos
b) muşchiului semitentinos
c) muşchiului sartorius
d) muşchiului gracilis
e) muşchiului adductor magnus

REGIUNEA GAMBEI

1. Proiecţia a. tibiale anterioare şi n. peroneu profund este linia ce uneşte:
a) mijlocul distanţei între capul fibulei şi tuberozitatea tibiei
b) mijlocul distanţei bimaleolare
c) maleola medială
d) tuberozitatea tibiei
e) capul fibulei

2. Proiecţia a. tibiale posterioare şi n. tibial corespunde liniei ce uneşte:
a) mijlocul distanţei dintre capul fibulei şi tuberozitatea tibiei
b) marginea medială a tibiei
c) mijlocul distanţei între tendonul Ahile şi maleola medială
d) 1cm lateral de marginea medială a tibiei
e) **mijlocul fosei poplitee**

3. În stratul subcutanat al gambei sunt situate următoarele formaţiuni:
a) v. safena mică
b) n. cutanaţi surali
c) v. tibială anterioară
d) v. safena mare şi n. safen
e) a. tibială anterioară

4. La nivelul treimei proximale a gambei loja anterioară conţine următoarele formaţiuni anatomice:
a) a., v. tibială anterioară şi n. peronier profund
b) m. peronier scurt şi lung
c) m. tibial anterior
d) m. extensor lung al degetelor
e) n. peronier comun

5. Canalul musculoperonier superior este format din:
a) m. peroneu lung
b) colul fibulei
c) m. peroneu scurt
d) m. tibial anterior
e) m. extensor lung al halucelui

6. Identificaţi formaţiunile anatomice localizate în treimea medie a lojei laterale a gambei
a) m. peroneu lung
b) n. peroneu superficial
c) m. peroneu scurt
d) a. și v. peronee
e) n. peroneu profund

7. Nervul peroneu profund are următoarea poziţie faţă de a. tibială anterioară:
a) în treimea superioară – lateral
b) în treimea superioară – medial
c) în treimea medie – anterior
d) în treimea medie – posterior
e) treimea inferioară – medial

8. Localizarea pachetului vasculonervos al regiunii anterioare al gambei este:
a) în treimea superioară – între m. tibialis anterior şi m. extensor digitorum longus
b) în treimea superioară – între m. extensor digitorum longus şi m. extensor hallucis longus
c) în treimea medie şi inferioară – între m. tibialis anterior şi m. extensor hallucis longus
d) în treimea inferioară – între m. extensor digitorum longus şi m. extensor hallucis longus
e) posterior de toţi muşchii lojei anterioare

9. Între care muşchi se localizează n. peroneu profund în treimea inferioară a gambei?
a) membrana interosoasă
b) muşchiul tibial anterior
c) muşchiul extensor lung al halucelui
d) muşchiul extensor lung al degetelor

e) muşchiul peroneu lung

10. Traiectul n. peroneu superficial este:
a) în treimea superioară şi medie trece printe fibrele m. peroneu lung, paralel cu septul intermuscular anterior
b) în limita treimei superioare şi medii trece printre fibrele m. peroneu scurt
c) în treimea inferioară paralel cu septul intermuscular posterior
d) printre fibrele m. tibial anterior
e) în treimea inferioară se află în ţesutul subcutanat

11. Care sînt muşchii lojei superficiale din regiunea posterioară a gambei?
a) m. gastrocnemius
b) m. tibial posterior
c) m. soleus
d) m. flexor digitorum longus
e) m. plantaris

12. Muşchii lojei profunde din regiunea posterioară a gambei sînt:
a) m. flexor digitorum longus
b) m. flexor halucis longus
c) m. soleus
d) m. plantaris
e) m. tibialis posterior

13. Tendonul calcanean Achilles se formează la unirea căror formaţiuni?
a) tendonul muşchiului soleu
b) tendonul muşchiului tibial posterior
c) tendonul muşchiului gastrocnemian
d) tendonul muşchiului plantar
e) tendonul muşchiului flexor hallucis longus

14. Limitele canalului cruropopliteu (Gruber) constituie următoarele formaţiuni:
a) membrana interosoasă
b) muşchiul tibial posterior din anterior
c) muşchiul soleu din posterior
d) muşchiul flexor halucis longus din lateral, m. flexor digitorum longus din medial
e) muşchiul plantar din posterior

15. În canalul cruropopliteu (Gruber) sînt situate următoarele formaţiuni:
a) a. şi v. tibială posterioară
b) a. şi v. tibială anterioară
c) n. tibial
d) n. peroneu comun
e) vasele peroneea

16. Limitele canalului musculoperonier superior:
a) m. peroneu lung
b) m. peroneu scurt
c) m. tibial posterior
d) m. flexor lung al halucelui longus
e) fibula

17. În canalul musculoperonier inferior este situat:
a) n. peroneu comun
b) n. tibial
c) a. tibială posterioară
d) a şi v. peroneea
e) n. peroneu superficial

18. Identificaţi formaţiunile anatomice localizate la nivelul treimei medii a gambei în loja posterioară:
a) m. peronier lung
b) m. soleu, m. gastrocnemian
c) m. flexor lung al degetelor, m. flexor lung al halucelui, a. v. tibială posterioară şi n. tibial

d) m. tibial posterior, m. plantar, a., v. peronieră
e) m. anconeu

19. Care din afirmaţiile enumerate mai jos sunt corecte?
a) canalul musculoperonier superior este delimitat de colul fibulei şi m. peronier lung
b) canalul musculoperonier inferior este format de fibulă şi m. peronier scurt
c) canalul musculoperonier inferior conţine a. v. şi n. peronier
d) canalul musculoperonier superior conţine n. peronier comun
e) canalul musculoperonier inferior este limitat de fibulă şi m. flexor lung al halucelui

20. Identificaţi afirmaţiile greşite:
a) trunchiurile arteriale pot fi comprimate în treimea proximală a coapsei
b) pseudoartrozele în treimea distală a tibiei sunt determinate de vascularizarea insuficientă
c) sistemul venos profund şi superficial al gambei comunică prin venele comunicante
d) vena safenă mică confluiază cu v. femurală în treimea distală a coapsei
e**) n. sural este un nerv motor**

21. A. tibială posterioară si n. tibial în treimea medie a gambei sunt localizate între mușchii:
a) m. soleu
b) m. gastrocnemian
c) m. tibial posterior
d) m. flexorul lung al halucelui şi al degetelor
e) m. tibial anterior

22. Direcţia de difuzare a puroiului din canalul cruropopliteu:
a) fosa poplitea
b) canalul maleolar medial
c) loja anterioară a gambei
d) loja laterală a gambei
e) regiunea anterioară a genunchiului

23. Afectarea nervului tibial compromite:
a) flexia dorsală a piciorului şi extensia degetelor
b) flexia plantară a piciorului
c) flexia degetelor
d) flexia dorsală a piciorului şi flexia degetelor
e) vascularizarea gambei

24. Determinați fomațiunile anatomice enumerate pe schema secțiunii transversale la nivelul 1/3 medi a gambei:

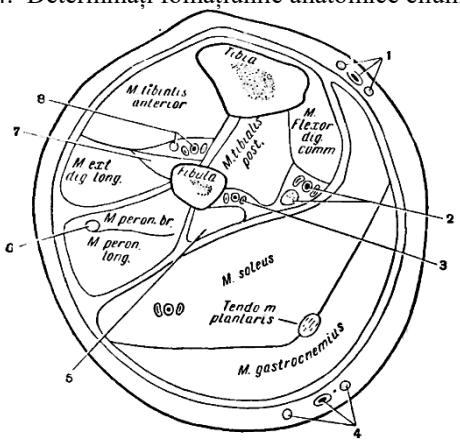

a) v. safena mare şi n. safen, pachetul vasculonervos tibial posterior, vasele peronee, v. safena mică şi n. cutanaţi surali mediali şi laterali, m. flexor halucis lung, n. peroneu superficial, m. extensor halucis lung, pachetul vasculonervos tibial anterior
b) v. safena mare și n. safen, n. peroneu superficial, pachetul vasculonervos tibial posterior, vasele peronee, v. safena mică și n. cutanați surali mediali și laterali, m. flexor halucis lung, m. extensor halucis lung, pachetul vasculonervos tibial anterior
c) v. safena mare și n. safen, pachetul vasculonervos tibial posterior, vasele peronee, m. extensor halucis lung, v. safena mică și n. cutanați surali mediali și laterali, m. flexor halucis lung, n. peroneu superficial, pachetul vasculonervos tibial anterior
d) v. safena mare și n. safen, pachetul vasculonervos tibial posterior, vasele peronee, v. safena mică și n. cutanați

surali mediali și laterali, n. peroneu superficial, m. flexor halucis lung, m. extensor halucis lung, pachetul vasculonervos tibial anterior
e) v. safena mare și n. safen, m. flexor halucis lung, pachetul vasculonervos tibial posterior, vasele peronee, v. safena mică și n. cutanați surali mediali și laterali, m. extensor halucis lung, n. peroneu superficial, pachetul vasculonervos tibial anterior

25. La fracturarea tibiei fragmentele osoase cel mai frecvent se deplasează:
a) fragmentul inferior spre posterior și supero-extern
b) fragmentul inferior spre medial
c) fragmentul superior spre anterior
d) fragmentul superior spre posterior
e) fragmentul inferior spre anterior

26. Formațiunea anatomică indicată cu cifra 2 pe secțiunea transversală a gambei la nivelul treimii medii reprezintă:

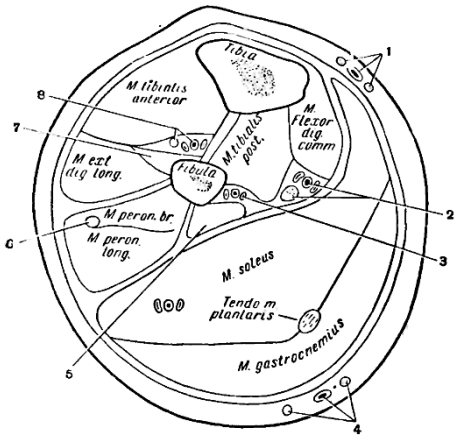

a) pachetul vasculonervos tibial anterior
b) n. peroneu superficial
c) pachetul vasculonervos tibial posterior
d) v. safena mare și nervul safen
e) vasele peroneea

27. Formațiunea anatomică indicată cu cifra 3 pe secțiunea transversală a gambei la nivelul treimii medii reprezintă:

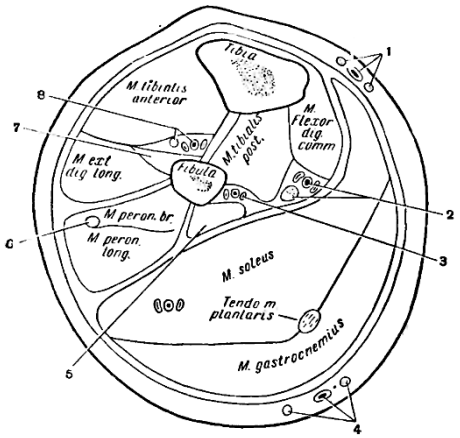

a) pachetul vasculonervos tibial anterior
b) n. peroneu superficial
c) pachetul vasculonervos tibial posterior
d) v. safena mare și nervul safen
e) vasele peroneea

28. Formațiunea anatomică indicată cu cifra 1 pe secțiunea transversală a gambei la nivelul treimii medii reprezintă:

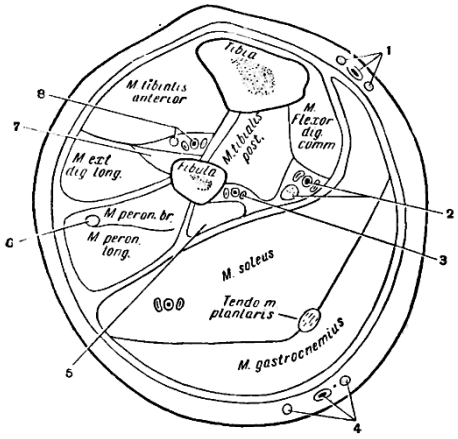

a) pachetul vasculonervos tibial anterior
b) n. peroneu superficial
c) pachetul vasculonervos tibial posterior
d) v. safena mare și nervul safen
e) vasele peroneea

29. Formațiunea anatomică indicată cu cifra 6 pe secțiunea transversală a gambei la nivelul treimii medii reprezintă:

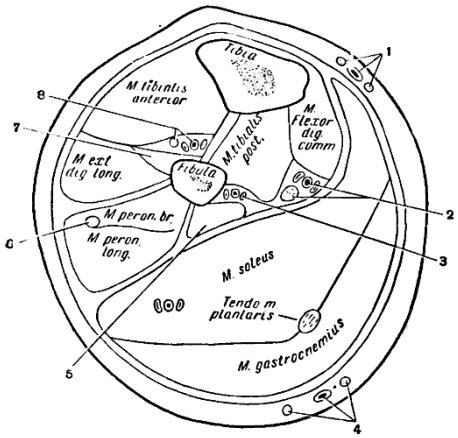

a) pachetul vasculonervos tibial anterior
b) n. peroneu superficial
c) pachetul vasculonervos tibial posterior
d) v. safena mare și nervul safen
e) vasele peroneea

30. Formațiunea anatomică indicată cu cifra 8 pe secțiunea transversală a gambei la nivelul treimii medii reprezintă:

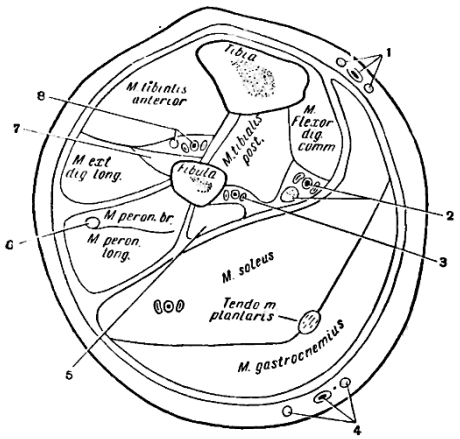

a) pachetul vasculonervos tibial anterior
b) n. peroneu superficial
c) pachetul vasculonervos tibial posterior
d) v. safena mare și nervul safen
e) vasele peroneea

REGIUNEA ARTICULAŢIEI TALOCRURALE

1. Ce structuri iau parte în formarea articulaţiei gleznei?
a) osul tibial
b) osul fibular
c) osul astragal (talus)
d) osul calcaneu
e) osul navicular

2. Ce formaţiuni sînt situate între fascia superficială şi proprie în regiunea articulaţiei talocrurale?
a) v. safena marea şi n. safenus, anterior de maleola medială
b) v. safena mică şi n. suralis, posterior de maleola laterală
c) v. safena magna şi n. safenus, posterior de maleola laterală
d) n. peroneu superficial în partea anterioară a articulaţiei
e) v. safena parva şi n. suralis, anterior de maleola madială

3. Canalul maleolar medial este format din:
a) retinaculum mm. flexori
b) partea medială a osului calcaneu
c) retinaculum mm. extensorum superius
d) partea laterală a osului calcaneu
e) retinaculum mm. extensorum inferius

4. Canalul maleolar medial conţine următoarele formaţiuni anatomice:
a) tendonul muşchilui tibial posterior
b) tendoanele m. flexor lung al degetelor, m. flexor lung al halucelui
c) tendonul Achile
d) a., v. tibiale posterioare şi n. tibial
e) tendonul muşchiului soleu

5. Sintopia formaţiunilor anatomice din canalul maleolar medial pe schema secțiunii frontale a articulației talocrurale drepte:

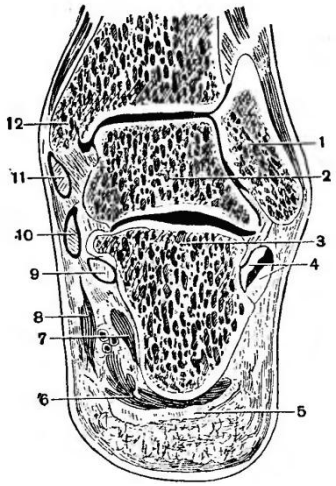

a) 11 - tendonul m. tibial posterior; 10 – tendonul m. flexor lung al degetelor; 9 – tendonul m. flexor lung al halucelui
b) 11 - tendonul m. flexor lung al degetelor; 10 – tendonul m. tibial posterior; 9 – tendonul m. flexor lung al halucelui
c) 11 - tendonul m. flexor lung al halucelui; 10 – tendonul m. flexor lung al degetelor; 9 – tendonul m. tibial posterior
d) fasciculul neurovascular se găseşte între tendoanele mm. flexor digitorum şi halucis longus
e) posterior de tendonul m. tibial posterior se află tendonul m. flexor halucis longus

6. Notaţi răspunsurile corecte:
a) mm. peronei sînt situaţi în teacă osteofibroasă comună sub retinaculul peronier superior
b) mm. peronei au teacă osteofibroasă separată la nivelul retinaculului peronier inferior
c) mm. peronei pe tot traiectul au teacă osteofibroasă separată
d) mm. peronei pe tot traiectul au teacă ostofibroasă comună
e) nu există retinaculul peronier superior şi inferior, doar unul singur

7. În stratul subcutanat al regiunei maleolare laterale se găseşte:
a) v. safena mică
b) n. sural
c) v. safena mare
d) n. peroneu profund
e) n. tibial

8. Ligamentele articulaţiei talocrurale sunt?
a) lig. medial deltoid
b) lig. calacaneofibular
c) tendonul Ahile
d) lig. talofibular anterior
e) lig. talofibular posterior

9. Sintopia formaţiunilor anatomice din canalul maleolar medial spre posterior începînd cu m. tibial posterior este:
a) tendonul m. flexor lung al degetelor
b) cel mai posterior se află tendonul m. flexor lung al halucelui
c) fasciculul neurovascular se găseşte între tendoanele mm. flexori lung al degetelor și halucelui
d) pachetul neurovascular se găseşte imediat posterior de maleola medială
e) posterior de tendonul m. tibial posterior se află tendonul m. flexor lung al halucelui

REGIUNEA PICIORULUI

1. Proiecţia pachetului neurovascular dorsal al piciorului propriu-zis este linia trasată între:
a) capul osului metatarsian I
b) capul osului metatarsian II
c) spaţiul interdigital II
d) mijlocul distanţei bimaleolare
e) spaţiul intermetatarsian I

2. În ţesutul subcutanat al regiunii dorsale a piciorului se găsesc:
a) reţeaua venoasă dorsală
b) a. dorsală a piciorului
c) n. peroneu superficial
d) n. sural şi safen
e) a. peronea

3. Sub fascia proprie a regiunii dorsale a piciorului sînt următoarele formaţiuni:
a) m. extensor digitorum brevis
b) m. extensor halucis brevis
c) a. dorsalis pedis et n. peroneus profundus
d) m. tibialis anterior
e) n. peroneus superficialis

4. Ramurile arterei dorsale a piciorului sînt:
a) a. arcuata
b) ramus plantaris profundus
c) a. tarsea medialis et lateralis
d) a. plantaris lateralis
e) a. plantaris medialis

5. Între care două formaţiuni este localizată a. dorsală a piciorului?
a) tendonul m. tibial anterior
b) tendonul m. extensor lung al halucelui
c) m. extensor scurt al halucelui
d) tendoanele m. extensor lung al degetelor
e) m. extensor scurt al degetelor

6. Nervul peroneu profund inervează:
a) pielea spaţiului interdigital IV
b) pielea spaţiului interdigital I
c) pielea regiunii maleolei mediale
d) m. extensor scurt al degetelor
e) mm. flexori

7. Ce mușchi sînt situaţi în loja medie a plantei?
a) m. flexor digitorum brevis
b) m. quadratus plantae
c) m. adductor halucis
d) m. abductor halucis
e) mm. lumbricalis

8. Ce formaţiuni anatomice sunt situate în loja medială a plantei?
a) m. flexor halucis brevis
b) m. abductor halucis
c) tendonul m. flexor halucis longus
d) tendonul m. flexor digitorum longus
e) tendonul m. tibial posterior

9. În loja laterală a plantei sînt:
a) m. abductor digiti minimi
b) m. flexor digitorum brevis
c) m. flexor digiti minimi
d) m. quadratus plantae

e) mm. lumbricali

10. Pereţii canalului plantar sunt:
a) septurile intermusculare medial şi lateral
b) liamentul plantar lung
c) fascia profundă a plantei
d) fascia superficială a plantei
e) m. patrat al plantei

11. Conţinutul canalului plantar este:
a) m. patrat al plantei
b) m. flexor scurt al halucelui
c) tendoanele flexorilor lungi a halucelui şi degetelor
d) pachetele neurovasculare lateral şi medial
e) m. flexor scurt al degetelor

12. Limitele canalului calcaneu:
a) osul calcaneu
b) m. abductor halucis
c) m. adductor halucis
d) m. patrat al plantei
e) m. flexor scurt al halucelui

13 În canalul calcaneu este situat:
a) fasciculul neurovascular medial
b) tendonul m. flexor lung al degetelor
c) tendonul m. peroneu lung
d) tendonul m. flexor lung al halucelui
e) tendonul m. tibial posterior

14. Indicați ce formațiuni inervează nervul plantar medial:
a) mm. degetului I şi flexor scurt al degetelor
b) m. adductor al halucelui
c) 2 m. lumbricali mediali
d) 2 m. lumbricali laterali
e) pielea degetelor I, II, III şi IV, partea internă

15. Enumărați formaţiunile inervate de nervul plantar lateral:
a) mm. degetului 5, patrat al plantei
b) m. adductor al halucelui
c) 2 mm. lumbricali laterali şi mm. interosoşi
d) pielea degetelui 5 şi 4, partea externă
e) m. flexor scurt al degitelor

16. Pe partea dorsală a degetelor tendoanele extensorilor lungi se inseră în următorul mod:
a) porţiunele laterale la bazele falangelor distale
b) porţiunile medie la bazele falangelor medii
c) porţiunele laterale la bazele falangelor proximale
d) porţiunele medii la bazele flangelor distale
e) se inseră toate părţile la baza falangei distale

17. Notaţi afirmaţiile corecte:
a) tendoanele flexorilor din regiunea degetelor piciorului sunt situate în canale osteofiboase
b) tendoanele flexorilor posedă teci sinoviale
c) tecile sinoviale ale flexorilor se încep la nivelul oaselor metatarsiene
d) tecile sinoviale se încep la nivelul osului calcaneu
e) tecile sinoviale ale flexorilor se termină la nivelul bazei falangei distale

18 Articulaţia Chopart este formată de:
a) capul oaselor metatarsiene
b) baza falangelor proximale
c) osul cuboid
d) astragal (talus) şi calcaneu

e) navicular

19. Articulaţia tarsometatarsiană Lisfranc este formată de:
a) capul oaselor metatarsiene
b) baza falangelor proximale
c) cuboid şi cele trei oase cuneiforme
d) bazele oaselor metatarsiene
e) astragalul (talus) şi calcaneul

20. Care dintre următoarele afirmații referitor la propagarea purulențelor din loja medie a plantei sunt corecte:
a) în loja posterioară a gambei prin canalul calcaneu și maleolar medial
b) în loja medială a plantei pe traiectul tendonului m. flexor lung al halucelui
c) în spațiile interdigitale pe traiectul mm. lumbricali
d) în partea dorsală a piciorului pe traiectul a. plantare profunde
e) în loja laterală a plantei pe traiectul m. flexor scurt al degetelor

21. Care dintre următoarele afirmații referitoare la topografia porțiunii mijlocii a plantei sunt corecte:
a) mușchii sunt dispuși în trei straturi
b) mușchii sunt dispuși în patru straturi
c) sunt prezente două spații de țesut celular între 1-2 strat și 2-3 strat de mușchi
d) stratul trei de mușchi este reprezentat de m. adductor halucis și tendonul m. peroneu lung
e) primul strat este reprezentat de către m. flexor scurt al degetelor

22. Indicati locul palpării pulsului pentru artera dorsală a piciorului:
a) posterior de maleola mediala
b) anterior de maleola laterala
c) intre oasele 1 si 2 metatarsian
d) intre al 3-lea si al 4-lea metatarsian
e) la mijlocul distantei intermaleolare

23. Numiți componentele scheletului osos al plantei în ordinea numerotată:

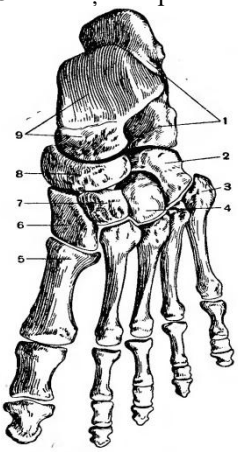

a) 1 – os calcaneu; 2 – os cuboideu; 3 – metatarsul V; 4, 6, 7 – oasele cuneiforme; 5 – metatarsul I; 8 – os navicular; 9 – os talus
b) 1 – os cuboideu; 2 – os calcaneu; 3 – metatarsul V; 4, 6, 7 – oasele cuneiforme; 5 – metatarsul I; 8 – os navicular; 9 – os talus
c) 1 – os calcaneu; 2 – os cuboideu; 3 – os navicular; 4, 6, 7 – oasele cuneiforme; 5 – metatarsul I; 8 – metatarsul V; 9 – os talus
d) 1 – os talus; 2 – os cuboideu; 3 – metatarsul V; 4, 6, 7 – oasele cuneiforme; 5 – metatarsul I; 8 – os navicular; 9 – os calcaneu
e) 1 – os calcaneu; 2 – os talus; 3 – metatarsul V; 4, 6, 7 – oasele cuneiforme; 5 – metatarsul I; 8 – os navicular; 9 – os cuboideu

OPERȚII PE MEMBRE

OPERAȚII PE MEBRUL SUPERIOR

1. Un pacient a suferit un accident în care fost amputat degetul I al mâinii drepte la nivelul bazei falangei proximale. A fost transportat imediat la spital. Degetul atârnă pe o fâşie îngustă de piele. Determinaţi tactica ulterioară a chirurgului:
a) formarea bontului la nivelul falangei proximale, deoarece este dereglată circulația sangvină.
b) falangizarea I-lui os metacarpian, pentru a asigura o funcţie de fixare mai bună a mîinii.
c) replantarea degetului utilizând tehnici microchirurgicale.
d) utilizarea tacticii de prelucrare chirurgicală amînată, pentru a determina corect limitele ţesuturilor devitalizate
e) transpoziţia și reinplantarea unui deget de la picior

2. Tehnica aplicării suturii vasculare prevede suturarea:
a) doar adventicei vasului
b) tuturor straturilor vasului
c) adventiciei și a stratului circular muscular
d) numai stratul muscular
e) nici un răspuns corect

3. În cazul flegmonului comisural se va efectua incizia:
a) în regiunea carpiană
b) în regiunea hipotenară
c) în regiunea tenară
d) în regiunea pernuţelor palmare
e) în proiecția spațiilor interdigitale

4. Calea de acces în descoperirea a. subclaviculare poate fi efectuată prin:
a) accesul Billrot
b) acces transclavicular
c) accesul supraclavicular
d) accesul Martânov
e) accesul Jobert

5. Sutura vasculară în surget cu aplicarea a trei fire de tracţiune poartă numele autorului:
a) Carell
b) Poleantsev
c) Jabuly-Gross
d) Blalock
e) Djanelidze

6. Care din afirmaţiile de mai jos sunt greşite:
a) „by-pass” numim șuntarea colaterala a vaselor sangvine
b) trombembolectomia poate fi directă și indirectă
c) permutarea nervului are ca scop reinervaţia muscilor lipsiţi de inervaţie în urma lezării unui nerv
d) procedeul Clapp este practicat în varicele membrului inferior
e) procedeul Madelung se practică în tromboza arterială

7. Plastia nervului reprezintă:
a) eliberarea nervului din cicatrice
b) restabilirea continuităţii nervului lezat cu un grefon de nerv sintetic
c) restabilirea continuităţii nervului lezat cu un grefon de nerv autogen
d) aplicarea suturii epineurale
e) permutarea nervului

8. Blocajul plexului brahial este efectuat conform procedeului:
a) Krukenberg
b) Oberst-Lukashevici
c) Braun-Usolitseva
d) Kulenpkampf
e) Madelung

9. Anestezia nervilor digitali la nivelul falangei proximale a degetului se numeşte procedeul:

a) Krukenberg
b) Oberst-Lukashevici
c) Madelung
d) Braun-Usoliţeva
e) Kulenpkampf

10. Metoda de anestezie, care constă în administrarea anesteziculuі între oasele metacarpiene prin regiunea dorsală a mâinii o numim metoda:
a) Krukenberg
b) Madelung
c) Oberst-Lukashevici
d) Braun-Usolitseva
e) Kulenpkampf

11. Care din afirmaţiile de mai jos nu se referă la bontul vicios?
a) dureri fantomă
b) bont conic
c) bont al gambei cu lungimea de 8 cm
d) ulcer pe bont
e) protezare primară

12. Care din afirmaţiile de mai jos se referă la bontul vicios?
a) dureri fantomă
b) bont conic
c) bont al gambei cu lungimea de 8cm
d) ulcer pe bont
e) protezare primară

13. Autotransplantare se numeşte când donatorul şi recipientul sunt:
a) una şi aceeaşi persoană
b) gemeni univitelini
c) reprezentaţii aceleeaşi specii
d) rude de gradul I
e) rude de gradul II

14. Alotransplantare cînd donatorul şi recipientul sunt:
a) reprezentaţii diferitor specii
b) gemeni univitelini
c) reprezentaţii aceleeaşi specii
d) rude de gradul I
e) fraţi, surori

15. Xenotransplantare când donatorul şi recipientul sunt:
a) reprezentaţii diferitor specii
b) gemeni univitelini
c) reprezentaţii aceleeaşi specii
d) rude de gradul I
e) fraţi

16. Transplantare izogenă cînd donatorul şi recipientul sunt:
a) reprezentaţii diferitor specii
b) gemeni univitelini
c) reprezentaţii aceleeaşi specii
d) rude de gradul I
e) rude de gradul II

17. Transplantare singenă cînd donatorul şi recipientul sunt:
a) reprezentaţii diferitor specii
b) gemeni univitelini
c) reprezentaţii aceleeaşi specii
d) rude de gradul I
e) rude de gradul II

18. Explantarea este transplantarea:
a) de la om la om
b) de la animale la om
c) unui material neorganic (anorganic)
d) de la rude de gradul I
e) nici un răspuns corect

19. Dacă ţesutul grefat păstrează legătura cu loja maternă aceast tip de plastie este:
a) liberă
b) pediculată
c) disociată
d) combinată
e) compusă

20. Grefa vasularizată poate fi utilizată pentru:
a) substituţia unui deget amputat
b) plastia canalului inghinal
c) acoperirea unor defecte ale plantei şi mîinii
d) acoperirea defectelor din regiunea facială şi a gâtului
e) în toate cazuirile

21. Grefa cutanată disociată reprezintă:
a) stratul superficial al epidermisului
b) epidermisul
c) o porţiune din dermă
d) derma integră
e) derma cu un strar subţire de ţesut celulo-adipos

22. plastia cutanată este transplantarea:
a) ţesutului autodermal
b) derma embrională
c) derma de la gemeni univitelini
d) derma de la rude de gradul I
e) derma preluată de la altă fiinţă
! trebuie revizuit

23. Replantarea este :
a) transplantare repetată
b) transplantarea unui organ în altă regiune
c) transplantarea în regiunea iniţială
d) restabilirea organului deteriorat
e) nu este nici un răspuns corect

24. Metode acceptate pentru conservarea a ţesuturilor transplantare:
a) crioconservarea
b) liofilizarea
c) soluţie de formaldehidă
d) soluţie hipertonică de NaCl
e) alcool pur

25. Indicaţi termenele acceptabile pentru recoltarea ţesuturilor osoase cadaverice:
a) 4 ore
b) 6 ore
c) 12 ore
d) 24 ore
e) 36 ore

26. Care sunt termenele inacceptabile pentru prelevarea tesuturilor osoase cadaverice după deces?
a) 4 ore
b) 6 ore
c) 12 ore
d) 44 ore
e) 36 ore

27. Desenul reprezintă sutura tendonului după unul din autorii enumăraţi mai jos:

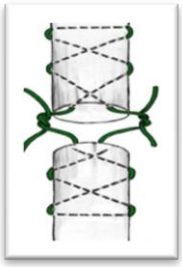

a) Langhe
b) Cuneo
c) Bunnell
d) Rozova
e) Martonov

28. Desenul reprezintă sutura tendonului după unul din autorii enumăraţi mai jos:

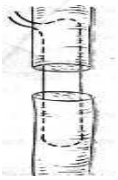

a) Langhe
b) Cuneo
c) Bunnell
d) Rozova
e) Martonov

29. Desenul reprezintă sutura tendonului după unul din autorii enumăraţi mai jos:

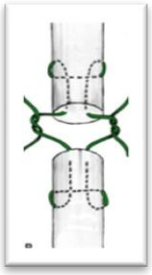

a) Langhe
b) Cuneo
c) Bunnell
d) Kessler
e) Martonov

30. Cum sunt prelucraţi muşchii în amputaţie?
a) secţionaţi mai jos de nivelul secţionării osului
b) secţionaţi mai sus de nivelul secţionării osului
c) secţionaţi în scară
d) sunt suturaţi muşchii antagonişti pentru acoperirea bontului osos
e) sunt suturaţi la nivelul bontului osos fără al acoperi

31. În artrotomia anterioară a art. umărului se secţionează următoarele formaţiuni anatomice?
a) capsula articulară
b) m. deltoidian
c) teaca capului lung al m. biceps brahial
d) teaca capului scurt al m. biceps brahial
e) teaca capului lung al m. triceps brahial

32. Pentru descoperirea colului chirurgical al osului humeral este utilizată mai frecvent calea de acces:
a) deltoidopectorală anterioară
b) transdeltoidiană
c) posterioară

d) superioară cu secţionarea acromionului
e) transacromială

33. Pentru descoperirea diafizei osului humeral este utilizată mai frecvent calea de acces:
a) medială
b) transdeltoidiană
c) anterolaterală
d) anterioară
e) combinată

34. Colecţiile purulente din spaţiul celular subpectoral profund se pot răspîndi în cavitatea axilară pe traiectul:
a) ligamentul coracohumeral
b) lig. suspensor axilar
c) vaselor şi nervilor ce pătrund în acest spaţiu din cavitatea axilară
d) a. toracoacromială
e) toate răspunsurile corecte

35. După realizarea unei incizii pe marginea posterioară a m. deltoidian pentru deschiderea flegmonului subdeltoidian, a fost constatată dereglarea abducţiei braţului, probabil a fost lezat:
a) plexul brahial
b) n. suprascapular şi tendonul lung al m. triceps brahii
c) n. axilar
d) n. musculocutanat
e) n. radial

36. La fracturarea colului chirurgical a osului humeral se pot trauma:
a) tendonul lung al m. biceps brahial
b) a. circumflexa humeris posterior
c) n. axilar
d) n. radial
e) numai n. axilar

37. Luxatiile humerusului se întîlnesc mai frecvent în cazul lipsei sau subdezvoltării ligamentului:
a) coracohumeral
b) coracoacromial
c) tendonului capului lung al m. biceps brahii
d) glenohumeral mediu
e) glenohumeral superior

38. Linia de proiecţie a a. axilare este linia trasată între:
a) treimea anterioară şi medie a fosei axilare
b) pe marginea inferioară a mușchiului pectoral mare
c) corespunde proiecției mușchiului coracobrahial
d) pe mijlocul distanţei între m. pectoral mare şi m. lat al spatelui
e) se proiectează pe marginea anterioară a pilozității axilare

39. Determinaţi care din afirmaţii sunt corecte:
a) la fracturarea osului humeral în 1/3 medie poate fi lezat n. radial
b) n. radial trece prin canalul humeromuscular
c) ligaturarea a. brahiale este mai bine de efectuat proximal de a. profundă a braţului
d) n. ulnar în 1/3 inferioară a braţului se localizează în loja posterioară
e) n. radial se ramifică în 1/3 medie a antebraţului

40. La fracturarea osului humeral proximal de inserţia m. deltoidian:
a) fragmentul proximal este rotit extern sub acţiunea m. infraspinos şi rotund mic
b) fragmentul proximal este deplasat antero-lateral sub acţiunea m. supraspinos şi m. deltoid
c) fragmentul proximal este deplasat medial sub acţiunea mm. rotunzi şi pectoral mare
d) fragmentul distal este deplasat lateral şi superior sub acţiunea m. deltoid
e) fragmentul distal este deplasat posterior sub acţiunea m. biceps brahial

41. La fracturarea osului humeral distal de inserţia m. deltoidian, fragmentul proximal se deplasează:
a) fragmentul proximal este rotit extern sub acţiunea m. infraspinos şi rotund mic
b) fragmentul proximal este deplasat antero-lateral sub acţiunea m. supraspinos şi m. deltoid

c) fragmentul proximal este deplasat medial sub acţiunea mm. rotunzi şi pectoral mare
d) fragmentul distal este deplasat lateral şi superior sub acţiunea m. deltoid
e) fragmentul distal este deplasat superior sub acţiunea m. biceps și triceps brahiali

42. Pachetul vasculonervos ulnar pe antebraţ se proiectează pe linia ce uneşte:
a) tendonul m. biceps brahial
b) apofiza stiloidă a ulnei
c) epicondilul medial al humerusului
d) marginea externă a osului pisiform
e) mijlocul olecranonului

43. Prin ce se manifestă sindromul canalului supinator:
a) scăderea sensibilităţii pielii regiunii antero-laterale a antebraţului
b) scăderea sensibilităţii pielii regiunii posterioare a antebraţului
c) diminuarea forţei de extensie a mâinii şi degetelor
d) lipsa flexiei mâinii şi degetelor
e) ischemia ţesuturilor regiunii posterioare a antebraţului

44. Proiecţia pachetului vasculonervos radial pe antebraţ este linia ce unește (linia Pirogov):
a) epicondilul medial
b) mijlocul plicii cubitale
c) apofiza stiloidă a radiusului
d) epicondilul lateral al osului humeral
e) osul scafoid

45. Linia de proiecţie a nervului median pe antebraţ uneşte:
a) superior – tendonul m. biceps brahial
b) mijlocul plicii cubitale
c) spațiul dintre tendoanele mm. flexor carpal ulnar şi palmar lung
d) epicondilul medial al osului brahial
e) spațiul dintre tendoanele mm. flexor carpal radial şi palmar lung

46. Proiecţia n. radial pe braţ este linia ce unește punctele:
a) de pe marginea posterioară a m. deltoid, situat cu 6cm mai jos de acromion
b) punctul la hotar dintre treimile medie și inferioară a şanţului bicipital lateral
c) tuberculul mare al osului humeral
d) epicondilul lateral al humerusului
e) treimea inferioară a şanţului bicipital medial

47. Proiecţia a. brahiale este:
a) tuberculul mare al osului humeral
b) epicondilul medial al humerusului
c) apofiza coracoidiană
d) corespunde şanţului bicipital medial al braţului
e) mijlocul dintre epicondilul medial al humerusului şi tendonul m. biceps

48. Indicaţi căile posibile de răspândire a puroiului din spaţiul subaponeurotic a lojei mezotenare a mîinii:
a) pe traiectul pachetelor neurovasale digitale în ţesutul subcutanat digital
b) pe traiectul rr. profunde a n.ulnar şi a. ulnare – spaţiul celular subtendineal
c) prin canalul carpal pe antebraţ
d) pe traiectul mm. lumbricali în regiunea dorsală a falangelor proximale
e) pe traiectul arcadei palmare profunde, regiunea dorsală a mînii

49. Sindromul de compresie a n. median în regiunea carpiană este determinat de:
a) localizarea nervului între structuri fibroase dense care au un grad scăzut de elasticitate
b) lezarea completă a nervului median
c) localizarea limitrofă a osului pisiform
d) îngroşarea lig. carpal volar
e) grosimea n. median

50. La medic se adresează un pacient după un traumatism al mînii drepte. În timpul examinării se determină edem şi dureri la palpaţie în tabachera anatomică. Se presupune fractura unui os. Care os se proiectează în limitele tabacherei anatomice:

a) osul trapezoid
b) osul scafoid
c) osul trapezoid
d) osul semilunar
e) osul pisiform

51. La un pacient cu tendosinovită a degetului II, la a 4-a zi de la începutul bolii este apreciată necroza tendonului m. flexor profund al degetelor. Care este cauza posibilă a necrosei tendonului:
a) comprimarea arterelor digitale de către lichidul acumulat în teaca sinovială
b) comprimarea mezotenonului de către lichidul acumulat în teaca sinovială
c) comprimarea tendonului de către lichidul acumulat în teaca sinovială
d) comprimarea mușchilor digitali
e) nici una din cele enumărate

52. Ce fel de incizii se practică în tendosinovita degetului 2 pe mâină:
a) paralele de la mijlocul falangei distale pînă la capul osului metacarpian
b) paralele, separate pe suprafețele laterale ale falangelor proximală şi medie
c) paralele pe porţiunile laterale, separate pe falanga proximală, medie şi distală
d) incizii în cruce pe falanga proximală, medie şi distală pentru a elimina adecvat ţesuturile necrozate
e) incizii in cruce numai pe falanga distală

53. Puroiul din teaca sinovială în tendosinovita degetului V a mâinii se poate răspîndi:
a) în spaţiul celular subcutanat falanga distală
b) în spaţiul celular Paron – Pirogov de pe antebraț prin canalul carpal
c) loja mezotenară (bursa sinovială ulnară)
d) în bursa sinovială radială în cazul existenței comunicării dintre cele 2 burse sinoviale palmare
e) regiunea dorsală a antebraţului prin orificiile din membrana interosoasă

54. În tendobursita degetului V al mâinii inciziile se efectuiază:
a) paralele de la mijlocul falangei distale pînă la capul osului metacarpian II
b) paralele și separate pe porţiunile laterale a falangelor proximală şi medie a degetului V
c) se efectuiază pe linia ce delimitează hipotenarul pentru a accesa loja mezotenară,
d) se efectuiază medial de tendonul m. flexor carpal ulnar în treimea inferioară a antebraţului
e) incizii în cruce pe falanga proximală, medie şi distală pentru a elimina adecvat ţesuturile necrozate

OPERAȚII PE MEMBRUL INFERIOR

1. În amputații, vasele magistrale se izolează, ligaturează și se transecă. Câte ligaturi se aplică pe arteră și venă izolat?

a) o ligatură dublă pe venă
b) două ligaturi pe venă: una proximală și una distală
c) trei ligaturi pa arteră: două proximale (una suturată) și una distală
d) o ligatură proximală pe venă (suturată)
e) trei ligaturi pa arteră: una proximală (suturată) și două distale

2. În timpul intervenției chirurgicle, după un accident rutier, s-a determinat strivirea a. femurale în 1/3 medie a coapsei, pe o lungime de 12 cm. Pulsația pe a. poplitee lipsește. Care ar putea fi metoda de revascularizare a membrului:

a) ligaturarea a. femurale, după metoda clasică, prin aplicarea a două ligaturi pe capătul proximal şi una pe cel distal. Circuitul sangvin şi vascularizarea porţiunii distale se va restabili prin colateralele arteriale
b) plastia vasului lezat cu un autogrefon venos
c) plastia vasului cu un autogrefon din a. femurală profundă a membrului sănătos
d) amputaţia membrului lipsit de vascularizare arterială, deoarece poate aduce la gangrena membrului
e) plastia vasului lezat cu o proteză vasculară

3. Abordul chirurgical asupra a. poplitee este mai convenabil de efectuat prin acces:

a) popliteu
b) fosa Jobert
c) acces lateral
d) transarticular
e) anterior

4. Descoperirea n. peronier profund în 1/3 medie a gambei se execută prin deschiderea lojei:

a) anterioare
b) posterioare
c) laterale
d) nu deschidem nici o lojă fascială, deoarece nervul este localizat anterior de osul tibial
e) deschidem toate lojele, deoarece nervul are un traiect oblic

5. Pentru plastia arterei femurale este mai raţional utilizarea autografei din:

a) vena femurală
b) vena safenă mare
c) vena bazilică
d) vena cefalică
e) v. jugală externă

6. Prin blocajul n. femural obţinem anestezia următoarelor regiuni:

a) laterală a coapsei și perineul
b) anterioară a coapsei
c) anteromedială a genunchiului şi a gambei
d) toată coapsa și regiunea inghinală a peretelui abdominal
e) posterioară a coapsei și regiunea fesieră

7. Rezecţia unui os este:

a) secţionarea osului în consolidare vicioasă
b) fixarea rigidă a fragmentelor osoase
c) înlocuirea unei porţiuni de os cu alta
d) excizia unui fragment de os
e) transplantarea unei porțiuni de os

8. Prin osteosinteză înţelegem:

a) plastia defectului osos
b) reducerea fragmentelor osoase
c) reducerea şi fixarea chirurgicală a fragmentelor osoase
d) aplicarea aparatului ghipsat în fracturi
e) suplinirea defectului osos

9. Rezecția articulației este:

a) anchilozarea articulaţiei
b) înlăturarea unei porţiuni din articulaţie
c) secţionarea aderenţelor intraarticuare
d) aplicarea unui procedeu de limitare a mişcărilor în articulaţie
e) grefarea articulaţiei

10. Artrodeză numim:
a) anchilozarea articulaţiei
b) înlăturarea unei porţiuni din articulaţie
c) secţionarea aderenţelor intraarticuare
d) aplicarea unui procedeu de limitare a mişcărilor în articulaţie
e) plastia articulaţiei

11. Artroriza este:
a) anchilozarea articulaţiei
b) înlăturarea unei porţiuni din articulaţie
c) secţionarea aderenţelor intraarticuare
d) aplicarea unui procedeu de limitare a mişcărilor în articulaţie
e) plastia articulaţiei

12. Artroliza este procedeul prin care:
a) se anchilozează articulaţia
b) se înlătură o porţiune din articulaţie
c) se secţionează aderenţele intraarticuare
d) se aplică un procedeu de limitare a mişcărilor în articulaţie
e) se efectuează plastia articulaţiei

13. Artroplastia include:
a) anchilozarea articulaţiei
b) refacerea articulaţiei
c) secţionarea aderenţelor intraarticuare
d) aplicarea unui procedeu de limitare a mişcărilor în articulaţie
e) plastia articulaţiei

14. Tenoliza este o intervenţie chirurgicală care include în sine:
a) suturatea tendonului lezat
b) eliberarea tendonului de fascia proprie
c) eliberarea tendonului din aderențe/cicatrice
d) plastia tendonului
e) lezarea tendonului

15. Amputaţia membrului includ următoarele etape de bază:
a) secţionarea ţesuturilor moi
b) prelucrarea țesuturilor moi și formarea bontului
c) secţionarea şi prelucrarea osului
d) secţionarea muşchilor şi tendoanelor
e) secționarea tegumentelor

16. Dacă lungimea circumferenţei la nivelul secţionării osului este de 60 cm, care ar fi lungimea necesară, sumată a lambourilor, luînd în consideraţie retracţia pielii şi ştiind că L (lungimea circumferinţei) = 2πr (π = 3,14). Clasificarea amputaţiilor în funcţie de termenii executorii:
a) 20cm, amputaţia primară de urgenţă
b) 30cm, amputaţie secundară
c) 40cm, în doi timpi
d) 50cm, amputaţie tardivă (planificată)
e) 60cm, amputaţie repetată (reamputaţie)

17. Procedeu operator în varicele membrului inferior care include extirparea venei safene mari este.:
a) procedeul Troianov
b) procedeul Bebcock
c) procedeul Clapp
d) procedeul Sokolov
e) procedeul Madelung

18. Care porţiune a inelului intern al canalului femural poate fi secţionat pentru a lărgi porţile herniene în hernia femurală strangulată?
a) posterioară
b) anterioară
c) medială
d) laterală
e) posterioară şi medială

19. Care reces al articulaţiei genunchiului se punctează mai frecvent pentru evacuarea lichidului:
a) superior anterior medial
b) superior anterior lateral
c) inferior anterior medial
d) suprapatelar
e) inferior anterior lateral

20. Deschiderea și drenarea unui flegmon din loja posterioară a gambei se efectuează prin incizie:
a) pe marginea medială a tibiei, cu 2-3 cm mai extern
b) pe marginea laterală a tibiei, cu 2-3 cm mai extern
c) pe marginea medială a tibiei, cu 2-3 cm mai posterior
d) pe linia de proiecţie a pachetului neuro-vasal posterior
e) două incizii contralaterale pe marginile tibiei

21. Din cele enumerate selectați care este linia de proiecție pentru artera brahială:
a) linia ce unește apexul fosei axilare cu mijlocul distanței dintre tendonul bicepsului și epicondilul medial
b) linia ce unește apexul fosei axilare cu mijlocul distanței dintre tendonul bicepsului și epicondilul lateral
c) linia ce unește apexul fosei axilare cu tendonul bicepsului
d) linia ce unește apexul fosei axilare cu mijlocul plicii cubitale
e) linia ce unește apexul cavității axilare cu epicondilul medial

22. Din cele enumerate selectați care este linia de proiecție pentru artera radială:
a) linia ce unește mijlocul plicii cubitale cu punctul pulsatil al arterei radiale
b) linia ce unește mijlocul plicii cubitale cu procesul stiloid al radiusului
c) linia ce unește marginea medială a tendonului bicepsului cu punctul pulsatil al arterei radiale
d) linia ce unește mijlocul plicii cubitale cu procesul stiloid al ulnei
e) linia ce unește mijlocul plicii cubitale cu mijlocul liniei trasate între procesele stiloide

23. Din cele enumerate selectați care este linia de proiecție pentru artera femurală:
a) linia ce unește mijlocul plicii inghinale cu epicondilul medial
b) coapsa fiind flectată și rotită extern
c) linia ce unește 1/3 medială a plicii inghinale cu epicondilul medial
d) coapsa flectată în articulația coxofemurală
e) linia ce corespunde proiecției mușchiului croitor

24. Legitățile privind pachetele neurovasculare pe extremități sunt:
a) vasele magistrale și nervii sunt amplasate în teci fasciale
b) pereții tecilor fasciale sunt formate din fascia superficială
c) pereții tecilor fasciale sunt formate din fascia proprie
d) în secțiune tecile fasciale au formă triunghiulară cu baza orientată extern, iar apexul orientat și fixat de os
e) în secțiune tecile fasciale au formă triunghiulară cu baza orientată intern și fixat de os, iar apexul orientat extern

25. Cerințele față de sutura vasculară sunt:
a) marginile vasului să adere pe linia de sutură cu intima
b) sutura că nu traumeze endoteliul
c) sutura să nu micșoreze lumenul vasului și să fie ermetică
d) sutura mecanica este „standardul de aur”
e) materialul de sutură să nu să se afle în lumenul vasului

26. Procedeu operator care prevede ligaturarea și transecarea venei safene mari și afluenților la nivelul orificiului safen este:
a) procedeul Troianov-Trendelenburg
b) procedeul Bebcock
c) procedeul Clapp

d) procedeul Sokolov
e) procedeul Madelung

27. Etapele în canularea venelor magistrale sunt:
a) puncția venei (seringa+ac)
b) înlăturarea seringii
c) introducerea conductorului prin lumenul acului
d) extragerea acului și fixarea cateterului
e) extragerea cateterului și fixarea acului

28. Din cele enumerate, care se referă la intervenții pe nervi:
a) neuroliza și neurotomia
b) sutura nervului (neurorafia)
c) rezecția neurotomie
d) operații în defecte de nerv (neuroplastia)
e) electrocoagularea nervului

29. Care sunt etapele în operații pe nervi:
a) evidențierea nervului și neuroliza
b) aprecierea limitelor pentru rezecție și mobilizarea nervului
c) rezecția sectorului traumat și neurorafia
d) sutura subneurală
e) sutura plăgii și imobilizarea membrului

30. Ce reprezintă simpatectomia?
a) rezecția unui nerv motor
b) rezecția unui nerv senzitiv
c) rezecția unui nerv, ganglion simpatic
d) rezecția neurinomei
e) transecția nervului în amputația membrului

31. Simpatectomia are drept scop:
a) acțiunea asupra inervației simpatice
b) acțiunea asupra inervației parasimpatice
c) întreruperea impulsației neadecvate centripete
d) întreruperea impulsației neadecvate centrifuge
e) înlăturarea spasmului vascular și sporirea circulației colaterale

32. Tenorafia este o intervenţie chirurgicală care include în sine:
a) suturarea tendonului lezat
b) eliberarea tendonului de fascia proprie
c) eliberarea tendonului din aderențe/cicatrice
d) plastia tendonului
e) lezarea tendonului

33. Tenotomia este o intervenţie chirurgicală care include în sine:
a) suturatea tendonului lezat
b) eliberarea tendonului de fascia proprie
c) eliberarea tendonului din aderențe/cicatrice
d) plastia tendonului
e) secționarea tendonului

34. Tenodeza este o intervenţie chirurgicală care include în sine:
a) suturatea tendonului lezat
b) eliberarea tendonului de fascia proprie
c) eliberarea tendonului din aderențe/cicatrice
d) limitarea mișcărilor a unui segment de articulație într-o poziție funcțională comodă
e) transecția tendonului și plastia lui

35. Numiți tipurile de amputație după modul de secționare a țesuturilor moi:
a) amputație circulară
b) amputație elipsoidală
c) amputație cu lambou

d) amputație oblică
e) amputație perpendiculară

36. Notați tipurile amputației circulare:
a) amputație în ghiliotină
b) amputație într-un moment
c) amputație în două momente
d) amputație în trei momente
e) amputație în patru momente

37. Ce reprezintă amputație în ghiliotină?
a) secționarea tuturor structurilor într-un singur plan
b) amputația structurilor în două planuri
c) amputația structurilor în trei planuri
d) amputație când în formarea bontului se utilizează fragmente din os
e) amputație care prevede incizia circulară a pielii și fasciei

38. Ce reprezintă amputația în doi timpi:
a) când pielea, mușchii și osul se transecă la diferite nivele
b) pielea și mușchii se transecă în acela plan
c) mușchii și osul se transecă în acelaș plan
d) planul de transecție a osului corespunde cu cel al pielii
e) când pielea, mușchii și osul se transecă în acelaș plan

39. Etapele amputației conico-circulare sunt:
a) incizia pielii, țesutului subcutanat și a fasciei
b) la nivelul marginii pielii retractate se transecă mușchii superficiali
c) se retractă pielea și mușchii superficiali și se transecă mușchii profunzi
d) pe marginea mușchilor retractați se transecă osul
e) osul se secționează la nivelul pielii retractate

40. Ce reprezintă amputația într-un singur timp?
a) tehnica prevede incizia circulară a pielii țesutului subcutanat și fasciei
b) pielea și mușchii se transecă în acela plan
c) la nivelul pielii retractate se transecă mușchii și osul
d) planul de transecție a osului corespunde cu cel al pielii
e) când pielea, mușchii și osul se transecă în acelaș plan

41. Notați metodele de prelucrare a bontului osos:
a) aperiostal
b) epiperiostal
c) subperiostal
d) periostal
e) periosto-periostal

42. Ce tip de amputație este reprezentat pe desen-schemă?

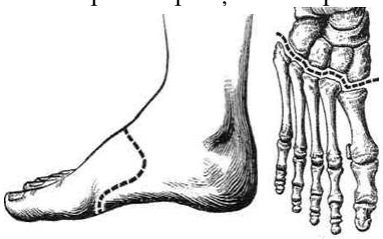

a) amputația plantei tip Lisfranc
b) amputația plantei tip Sharp
c) amputația plantei tip Pirogov
d) amputatia plantei tip Shopar
e) amputația plantei tip Farabef

43. Ce tip de amputație este reprezentat pe desen-schemă?

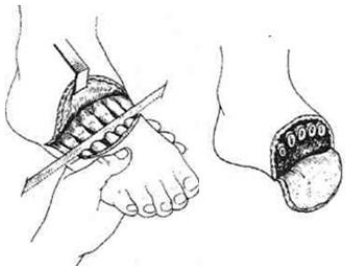

a) amputația plantei tip Lisfranc
b) amputația plantei tip Sharp
c) amputația plantei tip Pirogov
d) amputatia plantei tip Shopar
e) amputația plantei tip Farabef

44. Ce tip de anestezie este reprezentat pe desen-schemă?

a) anestezia tip Oberst-Lukashevici
b) anestezia tip Braun-Usoltsev
c) anestezia tip Vishnevski
d) anestezie intraosoasă
e) anestezie subcutanată

45. Ce tip de anestezie este reprezentat pe desen-schemă?

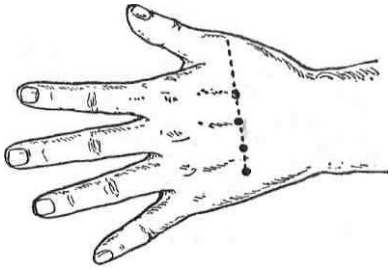

a) anestezia tip Oberst-Lukashevici
b) anestezia tip Braun-Usolțev
c) anestezia tip Vishnevski
d) anestezie intraosoasă
e) anestezie subcutanată

REGIUNEA CAPULUI

1. Cu ce scop inciziile pe faţă se exercită în direcţie radială?
a) să obţinem un abord mai larg
b) să nu traumăm ramurile nervului trigemen
c) să nu lezăm muşchii mimici
d) să nu afectăm ramurile arterei şi venei faciale
e) să evităm leziunea ramurilor n. facial

2. Ce hematom se formează în cazul lezării arterei meningeale medii?
a) hematom epidural
b) hematom subdural
c) hematom subarahnoidal
d) hematom subpial
e) hematom intracerebral

3. De ce hemoragiilor în cazul lezării ţesuturilor epicraniene sunt ambundente?
a) vasele epicraniului sunt amplasate de asupra aponeurozei craniene
b) adventiția vaselor este intim fixată de septurile fibroase verticale
c) vasele epicraniului sunt amplasate sub aponeuroza craniană
d) vasele epicraniene nu colabează
e) intima vaselor este lax fixată de septurile fibroase verticale

4. Nervul auricular posterior este ramura?
a) n. trigemen.
b) n. facial.
c) n. trohlear.
d) n. oculomotor.
e) n. zigomatic.

5. Laturile trigonului de trepanaţie Chipaut?
a) linia trasată de la spina suprameatum la vîrful mastoidului.
b) linia de proiecție a canalului nervului facial
c) linia ce reprezintă continuarea arcului zigomatic pe apofiza mastoidă
d) limita anterioară de proiecție a sinusului sigmoidian
e) marginea anterioară a crestei mastoidiene

6. Laturile patrulaterului de atac sunt?
a) latura posterioară este bisectoarea triungiului de trepanație.
b) **orizontala inferioară este linia paralelă celei superioare prin porul acustic extern.**
c) orizontala superioară este linia care continua arcul zigomatic pe mastoid.
d) latura anterioară corespunde proecției canalului nervului facial.
e) linia trasată de la spina suprameatum la vîrful mastoidului, ½ superioră.

7. La nerespectarea cărei laturi în trepanația procesului mastoid este posibilă lezarea nervului facial?
a) latura medială
b) latura anterioară
c) latura posterioară
d) latura superioară
e) latura inferioară

8. Venele oftalmice superioară şi inferioară confluiează în:
a) sinusul sagital superior
b) sinusul cavernos
c) sinusul sagital inferior
d) porțiunea posterioară a orbitei
e) nu confluează

9. Ce formațiuni anatomice trec prin fisura orbitală superioară?
a) n. maxilar
b) nn. oculomotor şi oftalmic
c) nn. trohlear şi n. abducens
d) vena oftalmică superioară

e) n. zigomatic

10. Ce formațiune anatomică trece prin orificiul oval?
a) n. maxilar
b) n. facial
c) n. mandibular
d) n. accesor
e) r. meningială accesorie a arterei meningea medie

11. Refluxul venos din sinusul cavernos are loc în:
a) în sinusul petros superior
b) în sinusul transversal
c) în sinusul petros inferior
d) în plexul venos al canalului carotid
e) în sinusul sigmoidal

12. Unde se varsă vena cerebrală mare?
a) în sinusul sagital
b) în sinusurile bazei craniene
c) în sinusul rect
d) în sinusul transversal
e) în sinusul occipital

13. Ce se proiectează pe mijlocul arcadei zigomatice?
a) șanțul central cerebral Rolando
b) trunchiul a. meningea medie
c) a. cerebrală anterioară
d) a. carotidă internă
e) șanțul lateral cerebral Sylvii

14. De unde își are originea a. facială?
a) din a. carotidă externă
b) din a. carotidă internă
c) din a. bazilară
d) din a. carotidă comună
e) din a. maxilară

15. Care este originea arterei dorsale a nasului?
a) din a. oftalmică
b) din a. angulară
c) din ramurile etmoidale anterioare
d) din ramurile etmoidale posterioare
e) din ramurile terminale a. temporală superficială

16. Ce trece prin canalul mandibular?
a) a. mentală.
b) a. și v. alveolare inferioar
c) a. alveolară superioară
d) a. labială inferioară
e) n. alveolar inferior

17. Inervația senzitivă a pielii feței se realizează de:
a) n. facial
b) ramurile n. trigemen
c) n. glosofaringian
d) ramura anterioară a n. auricular mare
e) n. petros mare

18. Prin ce formațiuni trece nervul facial?
a) orificiul rotund.
b) orificiul spinos.
c) canalul carotic.
d) canalul facial Falloppio.

e) orificiul stilomastoidian.

19. Care sunt ramurile terminale ale n. facial după ieşire din orficiul stilomastoid
a) rr. temporale
b) rr. zigomatice şi bucale
c) rr. marginală a mandibulei şi cervicală
d) rr. faringiene
e) n. auricular posterior

20. Unde este localizat ganglionul n. trigemen?
a) pe suprafaţa posterioară a piramidei osului temporal în duplicatura durei mater (cavum Mecкeli)
b) în canalul carotid al piramidei osului temporal în duplicatura durei mater (cavum Mecкeli)
c) în regiunea aripilor mici ale osului sfenoid în duplicatura durei mater (cavum Mecкeli)
d) în regiunea aripelor mari ale osului sfenoid în duplicatura durei mater (cavum Mecкeli)
e) pe suprafaţa superioară a piramidei osului temporal în duplicatura durei mater (cavum Mecкeli)

21. Ce regiuni sunt inervate de n. maxilar?
a) regiunea temporală
b) suprafaţa laterală a nasului şi a obrazului
c) buza superioară
d) mucoasa septului nazal
e) mucoasa sinusului frontal şi maxilar

22. Care ramuri încep de la n. maxilar în fosa pterigopalatină?
a) n. zigomatic
b) n. lacrimal
c) rr. alveolare superioare posterioare
d) n. infraorbital
e) n. petros profund

23. Care formaţiuni sunt inervate de porțiunea motorie a n. mandibular?
a) m. milohioidian
b) mm. maseter și pterigoizi
c) venterul posterior al m. digastric
d) venterul anterior al m. digastric
e) m. digastric în întregime

24. Pe parcursul său n. auriculotemporal este însoțit de:
a) a. meningee medie
b) a. și v. temporală profundă
c) v. temporală superficială
d) a. temporală superficială
e) m. pterigoidian lateral

25. Traectul n. lingual este:
a) spaţiul interpterigoidian
b) spaţiul temporopterigoidian
c) spaţiul submucos al planşeului cavităţii bucale
d) triunghiul submandibular
e) sub mucoasa frâului limbii

26. Prin ce formaţiune orbita comunică cu cavitatea craniană?
a) fisura orbitală superioară
b) fisura orbitală inferioară
c) canalul optic
d) prin sinusul sfenoidal
e) prin orificiile etmoidale anterioare şi posterioare

27. Unde se varsă v. oftalmică superioară?
a) în plexul venos pterigoidian
b) în vena jugulară internă
c) în sinusul cavernos
d) în sinusul sagital superior

e) în sinusul petros superior

28. În ce ganglioni se varsă limfa din regiunea buzelor?
a) ganglionii submandibulari
b) ganglionii bucali
c) ganglionii retroauriculari
d) ganglionii submentonieri
e) ganglionii supraclaviculari

29. Care muşchi constituie diafragma cavităţii bucale?
a) m. genioglos
b) m. hioglos
c) m. milohioideu
d) m. geniohioideu
e) m. palatoglos

30. Vascularizarea limbii este realizată de:
a) a. linguală
b) a. palatină descendentă
c) a. palatină ascendentă
d) a. faringiană ascendentă
e) a. sfenopalatină

31. Unde este drenată limfa de la limbă?
a) ganglionii submentonieri
b) ganglionii submandibulari
c) ganglionii retrofaringieni
d) ganglionii mastoidieni
e) ganglionii cervicali profunzi

32. Numiţi nervii motori pentru muşchii limbii:
a) n. mandibular
b) n. hipoglos
c) n. glosofaringian
d) n. intermedius
e) n. laringeu superior

33. Hotarul între cap şi gât este?
a) linia orizontală imaginară care trece prin osul hioid
b) linia imaginară care uneşte marginea superioară a cartilajului tiroid cu linia nucală superioară
c) linia ce trece pe marginea inferioară a mandibulei
d) apexul procesului mastoid
e) linia nucală superioară şi protuberanţa occipitală externă

34. Hotarul între craniul visceral şi craniul cerebral trece prin:
a) marginea superioară a orbitei, **osul şi arcul zigomatic, până la orificiul acustic extern**
b) margina infraorbitală, arcul zigomatic, apexul mastoidului, protuberanţa occipitală externă
c) atlantul, apexul mastoidului,arcada zigomatică, marginea infraorbitală
d) atlantul, apexul mastoidului,arcada zigomatică, marginea supraorbitală
e) atlantul, apexul stiloidului,arcada zigomatică, marginea supraorbitală

35. Hotarul între baza şi bolta craniului trece prin:
a) protuberanţa occipitală externă, linia nucală inferioară, vârful mastoidului, creasta infratemporală
b) protuberanţa occipitală externă, linia nucală superioară, baza procesului mastoid, creasta infratemporală
c) protuberanţa occipitală internă, linia temporală inferioară, apexul mastoidului, creasta infratemporală
d) protuberanţa occipitală internă, linia temporală superioară, baza mastoidului, creasta infratemporală
e) protuberanţa occipitală internă, linia nucală inferioară, apexul mastoidului, creasta infratemporală

36. În limitele compartimentului cerebral al capului deosebim următoarele regiuni topografice:
a) regio frontoparietoccipitalis
b) regio frontotemporomastoideus
c) regio temporalis
d) regio mastoidea

e) regio occipitotemporalis

37. Ce straturi celuloadipoase includ ţesuturile epicraniene?
a) subcutan, subaponeurotic, subperiostal.
b) intradermal, subcutan, subaponeurotic, subperiostal.
c) intradermal, paravazal, subperiostal.
d) intradermal, subcutan, subaponeurotic.
e) subcutan, paravazal, subaponeurotic.

38. Galea aponeurotica uneşte următorii mușchi:
a) mușchiul frontal.
b) mușchiul temporal.
c) mușchiul occipital.
d) mușchiul nucal.
e) mușchiul trapez.

39. În regiunea temporală deosebim următoarele straturi celuloadipoase:
a) spațiu celular subcutanat
b) spațiu celular interaponeurotic
c) spațiu celular subaponeurotic
d) spațiu celular profund
e) spațiu celular subperiostal

40. Care sunt particularităţile de vascularizare ale țesuturilor epicraniene?
a) sunt amplasate deasupra aponeurozei şi sunt prezente multiple anastomoze intra şi intersistemice
b) sunt fixate de septurile fibroase
c) au traiect radial față de pavilionul urechii
d) rămân biante la leziune
e) arterele fac anastomoze prin orificiile emisare cu a. meningea media

41. Etajele venoase ale porțiunii cerebrale sunt:
a) vv. subcutane, diploice, sinusurile durei mater
b) vv. intradermale, periostale, cerebrale
c) vv. subcutane, perforante, sinusurile durei mater
d) vv. diploice, emisare, cerebrale
e) vv. diploice, emisare, perforante

42. Ce vene emisarii stabile cunoaşteţi?
a) vene emisarii parietale
b) vene emisarii mastoidiene
c) **vene emisarii occipitale**
d) vene emisarii frontale
e) vene emisarii forameni laceri

43. Venele emisarii mastoide se deschid în:
a) sinus transversus
b) sinus sigmoideus
c) sinus sagitalis superior
d) sinus petrosus superior
e) vena cerebri magna

44. Venele emisarii parietale confluează în:
a) sinus sagitalis inferior
b) sinus sagitalis superior
c) sinus sigmoideus
d) sinus rectus
e) sinus occipitalis

45. În traumatisme craniocerebrale mai frecvent se fracturează pe o arie mai extinsă:
a) lamela internă
b) stratul diploic
c) lamela externă
d) periostul

e) procesul mastoid

46. Traiectul fasciculelor neurovasculare în regiunea cerebrală a capului este:
a) radial
b) paralel
c) oblic
d) perpendicular
e) şerpuitor

47. Ramurile terminale ale a. oftalmice sunt:
a) a. supratrohleară
b) a. supraorbitală
c) a. temporală superficială
d) a. transversă a feţii
e) a. angulară

48. Găsiţi afirmaţiile corecte.
a) a. supratrohlearis trece la 2 cm de linia mediană prin incizura supratrohlearis
b) a. supraorbitalis trece la 2,5 cm de linia mediană prin incizura supraorbitalis
c) a. frontalis trece prin incizura supraorbitalis la 2 cm de linia mediană
d) a. supraorbitalis trece la 5 cm de linia mediană
e) a. supraorbitalis trece prin incizura frontalis

49. Vasele limfatice din regiunea frontoparietooccipitală se varsă în:
a) nodi limphatici auricularis anteriores
b) nodi limphatici auricularis posteriores
c) nodi limphatici occipitalis
d) nodi limphatici frontalis
e) nodi limphatici buccalis

50. Sinus sagitalis inferior se varsă în:
a) sinus rectus
b) sinus petrosus superior
c) confluens sinus
d) sinus sigmoideus
e) vena cerebri magna

51. Din câte lamele este formată fascia temporalis?
a) una
b) două
c) trei
d) patru
e) nu are lamele, este o aponeuroză

52. Numiţi spaţiile celulare ale regiunii temporale în ordinea expusă pe schemă de la 1 la 3:

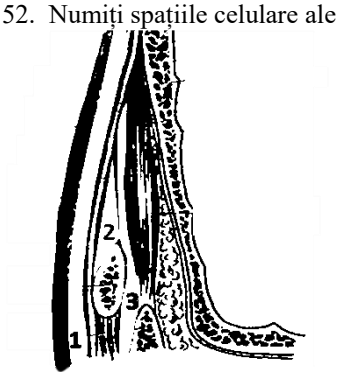

a) spaţiul celular subcutanat
b) spaţiul celular interfascial
c) spaţiul celular subfascial
d) spaţiul celular intratemporal
e) spaţiul celular epitemporal

53. Găsiţi afirmaţia corectă:

a) a. meningeia media este sursa de vascularizare a durei mater, începe de la a. maxilaris, trece prin foramen spinosum, în craniu se divide în două ramuri
b) a. meningeia media este sursa de vascularizare a arahnoidei, începe de la a. maxilaris, trece prin foramen lacerum, în craniu se divide în două ramuri
c) a. meningeia media este sursa de vascularizare a pia mater, începe de la a. maxilaris, trece prin foramen ovale, în craniu se divide în trei ramuri
d) a. meningeia media este sursa de vascularizare a arahnoideii, începe de la a. carotis interna, trece prin foramen lacerum, în craniu se divide în două ramuri
e) a. meningeia media este sursa de vascularizare a orbitei, începe de la a. carotis interna, trece prin foramen rotundum, în craniu se divide în două ramuri

54. Ce mușchi se inseră pe procesul mastoid?
a) m. longisimus capitis et splenius
b) m. sternocleidomastoideus
c) venterul posterior al m. digastricus
d) m. omohioideus
e) m. pterigoideus lateralis

55. Comunicarea între cavum tympani şi celule mastoidiene este asigurată prin:
a) aditus ad antrum
b) recessus epitimpanicus
c) tegmen tympani
d) sinus sigmoideus
e) trompa Eustache

56. Oscioarele auditive sunt situate în:
a) recessus epitimpanicus
b) cavum tympani
c) antrum tympanicum
d) antrum mastoideum
e) celullae mastoidea

57. Pe care latură a triunghiului de trepanaţie se proiectează sinus sigmoideus?
a) latura posterioară
b) latura superioară
c) latura anterioară
d) latura anterioară şi superioară
e) nu are tangenţă laturilor triunghiului

58. La ce adîncime şi pe care latură a triunghiului de trepanaţie poate fi lezat n. facial?
a) latura anterioară, la adîncimea de 1,5 – 2 cm
b) superior de porus acusticus externum, la 1cm
c) posterior de spina suprameatum, subperiostal
d) latura anterioară, la 0,5 – 1,0 cm
e) n. facial nu se proectează în această regiune

59. Câte formaţiuni pot fi lezate la trepanaţia procesului mastoid?
a) una
b) două
c) trei
d) patru
e) cinci

60. Ce orificii se găsesc în fosa craniană anterioră?
a) foramen caecum
b) orificii ale laminei cribrosa
c) foramen rotundum
d) fisura orbitalis superior
e) foramen opticum

61. Ce trece prin orificiile din fossa craniană anterioră?
a) filea olfactoria
b) a. ethmoidalis anterior

c) a. ethmoidalis posterior
d) a. ethmoidalis media
e) a. meningeia media

62. Prin sinusul cavernos trec următoarele formaţiuni anatomice:
a) a. carotis interna
b) n. abducens
c) n. trochlearis
d) plexul pterigoideus
e) n. oculomotorius

63. Prin peretele extern al sinusului cavernos trec următoarele formaţiuni:
a) n. oculomotorius
b) n. trochlearis
c) n. ophtalmicus
d) a. carotis interna
e) **n. maxilaris**

64. Prin fisura orbitală superioară trec următorii nervi:
a) n. ophtalmicus
b) n. trochlearis
c) n. abducens
d) n. facialis
e) n. oculomotorius

65. Care formaţiuni sunt situate între lamela externă şi internă a oaselor craniului?
a) lamela vitroasă
b) ţesut osos spongios
c) venele diploice
d) venele epidurale
e) artera meningea medie

66. Ramură a cărui nerv este n. frontalis?
a) n. infraorbitalis
b) n. supratrochlearis
c) n. trochlearis
d) n. ophthalmicus
e) n. supraorbitalis

67. Ce este situat între lamelele aponeurozei temporale
a) a. temporalis superficialis
b) ţesut celuloadipos interaponeurotic
c) aa. temporalis profundae
d) m. temporalis
e) n. auriculotemporal

68. În timpul trepanaţiei triunghiului Chipaut s-a pătruns în fosa craniană medie, ce limită a fost depăşită?
a) limita superioară – linia ce constitue prelungirea arcadei zigomatice pe apofiza mastoidiană
b) limita anterioară – linia ce trece posterior de porus acusticus externus
c) limita inferioară
d) limita posterioară – marginea anterioară a tuberosităţii mastoidiene
e) nici un răspuns nu este corect

69. Ce formaţiuni trec prin osul etmoid?
a) v. ophtalmica superior
b) fila olfactoria
c) n. ethmoidalis anterior
d) n. ethmoidalis posterior
e) v. emissariae

70. Ce trece prin foramen rotundum?
a) n. maxilaris
b) n. petrosus minor

c) vv. emissariae
d) n. vagus
e) ramus meningeus n. mandibularis

71. Dura mater concreşte cu următoarele porțiuni ale craniului:
a) bolta craniului
b) osul sfenoidal, circular de şaua turcească
c) lamela cribroasă a etmoidului
d) piramida temporalului
e) partea scuamoasă a temporalului

72. În ce structură anatomică confluează sinus sagital inferior?
a) sinus sagitalis superior
b) sinus rectus
c) sinus sigmoideus
d) sinus transversus
e) sinus occipitalis

73. Ce arteră se formează la confluenţa aa. vertebralis dextra et sinistra?
a) a. communicantes posterior
b) a. communicantes anterior
c) a. bazilaris
d) a. cerebri media
e) a. carotis interna

74. Care nerv inervează musculatura mimică?
a) n. trigemenus
b) n. facialis
c) n. oculomotorius
d) n. accessorius
e) n. trochlearis

75. În ce se bifurcă a. temporalis superficialis la nivelul marginei superioare a orbitei?
a) r. parietalis
b) rr. parotidei
c) a. auriculares posterior
d) rr. auriculares anterior
e) r. frontalis

76. Ce arteră traversează spaţiul temporopterigoid?
a) a. meningeia media
b) a. alveolaris inferior
c) a. maxilaris
d) a. auricularis profunda
e) a. tympanica anterior

77. Prin care orificiu pătrunde a. meningeia media în cavitatea craniului?
a) foramen rotundum
b) foramen spinosum
c) foramen ovale
d) foramen magnum
e) foramen stilomastoideum

78. Cu care vene comunică plexul venos pterigoidian?
a) cu v. facialis prin v. faciei profunda
b) cu v. retromandibularis prin v. maxillares
c) cu sinusul sigmoidian
d) cu sinusul cavernos prin venele emisarie din foramena spinosum, ovale, lacerum
e) sinusul rect

79. Care nerv inervează muşchii masticatori?
a) n. trochlearis
b) n. facialis

c) n. glossopharyngeus
d) n. accesorius
e) n. trigemenus (n. mandibularis)

80. Ce nervi încep de la ganglionul semilunar (Gasser)?
a) n. opthalmicus
b) n. auricularis posterior
c) n. zigomaticus
d) n. maxillaris
e) n. mandibularis

81. Ce structuri se află în fosa sfenopalatină?
a) n. auriculotemporal
b) n. zigomaticus
c) rr. ganglionares ale n. maxilar
d) ganglion pterigopalatinum
e) ganglion ciliare

82. Prin care orificiu părăseşte cavitatea craniului n. mandibularis?
a) foramen ovale
b) foramen spinosum
c) foramen rotundum
d) foramen stylomastoideum
e) nici un răspuns corect

83. Proecţia sinusului transvers corespunde:
a) liniei temporale inferior
b) liniei nuchae superior
c) liniei nuchae inferior
d) linia ce uneşte lambda cu asterion
e) arcadei zigomatice

84. Prin porul acustic intern trec următoarele formaţiuni:
a) a. auditiva interna
b) n. facialis
c) n. vestibulochohlearis
d) n. petros maior
e) n. petros minor

85. Prin foramen jugulare trec următoarele formaţiuni:
a) n. glossopharyngeus
b) n. vagus
c) n. accesorius
d) v. jugulară internă
e) n. hypoglossus

86. Porţiunea intracraniană a n. facial este amplasată în grosimea osului:
a) temporal
b) parietal
c) sphenoidal
d) occipital
e) frontal

87. Cisternele intracerebrale se formează în spaţiul:
a) subarahnoidean
b) subdural
c) epidural
d) în ventriculele cerebrale
e) nici un răspuns corect

88. În ce spaţiu e localizat circuitul arterial Willissii?
a) subarahnoidian
b) subdural

c) epidural
d) subperiostal
e) extracranian

89. Compartimentul lateral al feţei include următoarele regiuni topografice?
a) bucală (oralis)
b) parotidomaseterică
c) facială profundă
d) genianã
e) regio nazolabialis

90. Ganglionul nervului trigemen este localizat:
a) pe impresiunea trigemenală a piramidei în duplicatura durei mater (*cavum Meckeli*)
b) subdural pe impresiunea trigemenală a piramidei
c) epidural pe impresiunea trigemenală a piramidei
d) pe impresiunea trigemenală a piramidei în duplicatura pia mater
e) nici un răspuns corect

91. Ce limitează aponeuroza pharyngoprevetebrală?
a) spatium retropharyngeale de spatium parapharyngeale
b) spatium parapharyngeale anterior de spatium parapharyngeale posterior
c) spatium retropharyngeale de spatium pterygomandibulare
d) spatium retropharyngeale de spatium cervicale prevertebrale
e) spatium cervicale previscerale de spatium neurovasculare cervicale

92. Limitele regiunii parotideomaseterice și fosa retromandibulară :
a) anterior – marginea anterioară a m. maseter
b) posterior – marginea anterioară a m. sternocleidomastoidean, porus acustic extern şi procesul mastoidian
c) anterior – marginea anterioară a glandei parotide
d) inferior – marginea mandibulei
e) superior – arcul zigomatic

93. Câte locuri slabe are capsula glandei parotide?
a) unul – auricular
b) două – auricular și faringian
c) trei – mastoid, interpterigoidian și faringian
d) patru –mastoid, temporopterigoidian, interpterigoidian și faringian
e) glanda parotidă are o capsulă bine dezvoltată care nu prezintă locuri slabe

94. Spaţiul celuloadipos al glandei sublinguale este limitat de:
a) superior – mucoasa cavităţii bucale
b) lateral – mandibula
c) medial – mușchii geniogloși şi geniohioidei
d) inferior – m. mylohioidian şi m. hioglos
e) inferior – m. platisma

95. Care mușchi sunt inervaţi de către n. facial?
a) mm. mimici
b) mm. frontal şi occipital
c) m. stilohioidian şi venterul posterior al m. digastric
d) m. platisma
e) m. milohioidian

96. Care mușchi inervează ramura III a n. trigemen?
a) m. maseter
b) m. temporal
c) mm. pterigoidieni medial şi lateral
d) m. milohioidian şi venterul anterior a m. digastric
e) m. frontal

97. Unde se deschide sinusul sfenoidal?
a) de asupra cornetului nasal superior
b) în meatul nazal mediu

c) în meatul nazal inferior
d) în mesofaringe
e) în sinusul maxilar

98. Sinusul maxilar se deschide în:
a) meatul nazal mediu
b) meatul nazal inferior
c) meatul nazal superior
d) bulla ethmoidalis
e) nazofaringe

99. Canalul nazolacrimal se deschide în:
a) meatul nazal mediu
b) meatul nazal inferior
c) meatul nazal superior
d) nazofaringe
e) cavitatea bucală

100. Care mușchi contribuie la formarea diafragmei bucale?
a) m. mylohyoideus
b) mm. digastrici
c) m. geniohyoidei
d) m. genioglossus
e) m. hyoglossus

101. Care mușchi formează palatul moale?
a) m. uvulae
b) m. levator veli palatini
c) m. tensor veli palatini
d) m. pterigoideus lateralis
e) m. pterigoideus medialis

102. Marginea posterioară a palatului moale trece în peretele lateral al faringelui prin două plici care conţin următorii mușchi:
a) m. palatoglossus
b) m. palatopharyngeus
c) m. uvulae
d) m. levator veli palatini
e) m. tensor veli palatini

103. Limitele regiunii geniene:
a) superior – maginea inferioară a orbitei
b) inferior – margina mandibulei
c) posterior – marginea anterioară a m. masseter
d) anterior – plica nazolabială şi nazobucală
e) posterior – ramura mandibulii

104. Unde este localizat corpul adipos Bichat?
a) pe m. buccinator, anterior de m. maseter
b) sub m. bucal, anterior de m. maseter
c) sub osul zigomatic, în fosa infratemporală
d) pe glanda parotidă
e) sub fascia bucofaringiană

105. Ce formaţiuni sunt în tangenţă directă cu locurile slabe ale glandei parotide?
a) spațiul parafaringeal anterior
b) partea cartilaginoasă a canalului acustic extern
c) canalul n. facial
d) retrofaringele
e) capsula glandei submandibulare

106. Unde se bifurcă în ramuri terminale a. carotidă externă?
a) în grosimea glandei parotide

b) posterior de glanda parotidă
c) la întrare în glanda parotidă
d) de asupra arcului zigomatic
e) intre muşchii pterigoizi

107. Care sunt ramurile terminale ale a. carotide externe?
a) a. temporalis superficialis
b) a. maxilaris
c) a. facialis
d) a. temporalis profunda
e) a. meningeia madia

108. Numiţi ramurile n. facial ce deviază de la plexul parotidian:
a) temporală şi zigomatică
b) bucală
c) marginală a mandibulei
d) cervicală
e) auriculotemporală

109. Numiți formațiunile situate în canalul facial:
a) n. facial.
b) a și v. stilomastoidiană.
c) nn. petros superficial mare și mic.
d) chorda tympani.
e) n. auriculotemporal.

110. Ce trece prin spațiul parafaringian anterior?
a) ramurile a. palatine ascendente.
b) a. maxilară.
c) n. vag.
d) v. retromandibulară.
e) n. maxilar.

111. Ce trece prin spațiul parafaringian posterior?
a) v. jugulară internă și a. carotidă internă
b) a. carotidă externă
c) nn. glosofaringian, vag și accesor
d) nn. hipoglos și trunchiul simpatic
e) n. mandibular

112. Limitele spațiului retrofaringian sunt:
a) fascia retrofaringiană
b) fascia prevertebrală
c) foița fascială dintre faringe și fascia prevertebrală (aponeuroza faringoprevertebrală)
d) fascia endocervicală
e) fascia parotidă

113. În ce direcție se pot propaga colecțiile purulente situate în corpul adipos al obrazului?
a) spațiul celular temporal
b) spațiul fosei pterigopalatine
c) spațiul celular al orbitei
d) spațiul celular al planșeului cavității bucale
e) spațiul celular parafaringian

114. Colecțiile purulente din spațiul temporopterigoidian se pot propaga spre:
a) cavitatea craniană
b) orbitală și nazală
c) cavitatea bucală
d) corpul adipos al obrazului
e) nici un răspuns nu este corect

115. Colecțiile purulente din spațiul interpterigoidian se pot propaga spre:
a) spațiul temporopterigoidian

b) cavitatea craniană
c) cavitatea bucală
d) spațiul retrofaringian
e) nici un răspuns nu este corect

116. Care sunt limitele spațiului parafaringian?
a) medial – faringele cu fascia sa
b) lateral – capsula glandei parotide și m.pterigoid medial
c) superior – baza craniului
d) lateral – capsula glandei parotide și m. pterigoid lateral
e) medial – faringele și glanda parotidă

117. Ce formațiuni anatomice sunt situate în porțiunea anterioară a spațiului parafaringian?
a) a. și v. palatină ascendentă
b) trunchiul simpatic
c) n. vag
d) n. hipoglos
e) n. facial

118. Ce formațiuni anatomice sunt situate în porțiunea posterioară a spațiului parafaringian?
a) a. și v. palatină ascendentă
b) v. jugulară internă și a. carotidă internă
c) nn. glosofaringian și vag
d) nn. accesor, hipoglos și trunchiul simpatic
e) nn. facial și mandibular

119. Spațiul retrofaringian se situaiză între:
a) faringe și fascia prevertebrală
b) faringe și fascia endocervicală
c) faringe și capsula glandei parotide
d) faringe și mm. pterigoizi
e) nici un răspuns nu este corect

120. Selectati reperele prin care trece limita intre portiunea cerebrala a capului si portiunea faciala a capului.
a) linia temporala superficiala
b) marginea supraorbitala a osului frontal
c) marginea superioara a arcadei zigomatice
d) linia nucala superioara
e) marginea inferioara a orbitei

121. Selectati oasele care formeaza peretele lateral al orbitei.
a) apofiza frontala a osului maxilar
b) osul lacrimal
c) aripa mare a osului sfenoid
d) aripa mica a osului sfenoid
e) osul zigomatic

122. Selectati oasele care formeaza peretele superior al orbitei.
a) osul etmoid
b) osul frontal
c) aripa mare a osului sfenoid
d) osul zigomatic
e) aripa mica a osului sfenoid

123. Selectati muschii inervați de nervul oculomotor.
a) oblic superior
b) levator al palpebrei
c) drept superior
d) drept inferior
e) oblic inferior

124. Selectati expansiunile durei mater.
a) falx sella

b) falx cerebri
c) tentorium cerebelli
d) diaphragma sella
e) tentorium rectus

125. Selectati cisternele din spațiul subarahnoidian:
a) cisterna fosei laterale
b) cisterna interpedunculară
c) cisterna chiasmatică
d) cisterna fosei cerebrale anterioare
e) cisterna cerebelomedulară

126. Selectati arterele care vascularizeaza encefalul
a) artera carotida internă
b) artera vertebrală
c) artera meningea posterioară
d) artera oftalmica
e) artera meningea medie

127. Ramurile arterei meningee medii sunt urmatoarele:
a) anterioară
b) superioaraă
c) inferioară
d) laterală
e) posterioară

128. Ramurile nervului facial sunt.
a) n. pietros mare
b) n. scăriței
c) n. supraorbital
d) coarda timpanului
e) n. lacrimal

129. Sinusul frontal se deschide in:
a) meatul nazal superior
b) meatul nazal mediu
c) nasul extern
d) cavitatea bucala
e) meatul nazal inferior

130. Inelul limfatic Pirogov-Waldeyer e format din urmatoarele elemente:
a) amigdala laringiana
b) amigdalele palatine
c) amigdala linguală
d) amigdalele tubare
e) amigdala faringiană

131. Ductul excretor al glandei parotide se deschide la nivelul:
a) meatului nazal inferior
b) primilor 2 molari inferiori
c) la nivelul incisivilor superiori
d) primilor 2 molari superiori
e) caninilor superiori

132. Componentele septului nazal sunt:
a) partea membranoasă
b) partea cartilaginoasă
c) partea spongioasa
d) partea cutanata
e) partea osoasă

133. Prin orificiul rotund al aripelor mari ale osului sfenoid trece:
a) prima ramura a nervului trigemen

b) a doua ramura a nervului trigemen
c) a treia ramura a nervului trigemen
d) artera meningeala medie
e) artera vertebrala

134. Meatul nazal superior comunică cu:
a) celulele etmoidale posterioare
b) sinusul sfenoidal
c) sinusul maxilar
d) sinusul fronal
e) cavitatea bucală

135. Drenajul limfatic din regiunea laterala a feței se efectuează în urmatorii noduli limfatici:
a) noduli limfatici buccinatori
b) noduli limfatici profunzi faciali
c) noduli limfatici parafaringieni și retrofaringieni
d) noduli limfatici para-auriculari
e) nici unu din variantele sun numite

136. Nodulii limfatici buccinatori se situează:
a) la marginea anterioara a mușchiului maseter
b) în grosimea parenchimului glandei parotide
c) sub capsula glandei parotide
d) pe suprafața internă a mușchiului buccinator
e) pe traiectul venei faciale

137. Nodulii limfatici paraauriculari se situeaza:
a) imediat sub capsula glandei parotide
b) posterior de glanda paratiroidă
c) pe marginea anterioară a mușchiului maseter
d) lateral de capsula muschiului maseter
e) pe traiectul arterei carotide interne

138. Prin fisura orbitală superioară orbita comunică cu:
a) fosa pterigopalatina
b) fosa cerebrală medie
c) fosa subtemporală
d) cu celulele osului mastoid
e) fosa temporală

139. Prin fisura orbitală inferioară, orbita comunică cu:
a) fosele pterigopalatină, temporală și infratemporală
b) celulele etomidale anterioare
c) celulele etmoidale posterioare
d) meatul nasal inferior
e) fosa cranială medie

140. Celulele etmoidale posterioare cu excepția cavității nazale mai comunică și cu:
a) cavitatea bucală
b) orbita
c) fosa craniană medie
d) fosa craniană anterioară
e) sinusurile paranazale

141. Caile de propagare a exsudatului din labirintul etmoidal:
a) spre meatul nazal inferior
b) spre orbită
c) spre dura mater
d) spre sinusul maxilar
e) spre țesutul celular parafaringian

142. Peretele anterior al sinusului frontal este format de:
a) procesul nazal și preocesele frontale ale oaselor nazale

b) sinusurile paranazale
c) meatul nazal inferior
d) radix nazi și arcada supraciliară
e) toate variantele sus numite sunt corecte

143. Către sinusul sfenoid din superior aderă urmatoarele formațiuni anatomice:
a) șaua turcească
b) corpul osului sfenoid
c) hipofiza
d) chiazma optică
e) sinusul cavernos al durei mater

144. Către sinusul sfenoid din inferior aderă urmatoarele formațiuni anatomice:
a) corpul maxilarului superior
b) corpul osului sfenoid
c) partea posterioară a meatului nazal superior
d) partea posterioară a meatului nazal mediu
e) amigdalele faringiene

145. Către sinusul sfenoid din partea posterioară aderă urmatoarele formațiuni anatomice cu exceptia:
a) șaua turcească
b) corpul maxilarului superior
c) sinusul cavernos
d) vena oftalmică
c) dura mater

146. Către sinusul sfenoid bilateral aderă urmatoare formațiuni anatomice cu excepția:
a) corpul maxilarului superior
b) sinusul cavernos
c) nervul maxilar și pereții foramenului rotund
d) venei oftalmice
e) fata anterioara a clivusului osului occipital

147. Către sinusul maxilar din inferior aderă urmatoarele formațiuni anatomice:
a) corpul maxilarului superior
b) ramura arterei și nervului infraorbital
c) tuberozitatea maxilară
d) apofizele alveolare a maxilarului superior
e) ganglionul pterigopalatin

148. Către sinusul maxilar din posterior aderă urmatoarele formațiuni anatomice cu excepția:
a) corpul și tuberozitatea maxilarului superior
b) artera pterigopalatină
c) nervii alveolari superiori
d) ganglionul pterigopalatin
e) procesul zigomatic al maxilarului superior

149. Grupul de ganglioni limfatici superficiali din regiunea parotidomaseterică este situat:
a) între piele și țestul celular subcutanat
b) între țestul celular subcutanat și fascia superficială
c) între lamela superficială a fasciei propii și parenchimul glandei parotide
d) între septurile parenchimului glandei parotide
e) între parenchimul glandei și foița internă a fasciei proprii

150. Parenchimul glandei parotide contine urmatoare formatiuni anatomice:
a) vena retromandibulară
b) ramurile nervului facial
c) vena sublingvala
d) artera temporală superficială
e) n. auriculotemporal

151. Parenchimul glandei parotide contine urmatoare formatiuni anatomice cu exceptia:
a) artera carotida externa

b) artera maxilara
c) nervul alveolar superior
d) grupul profund al ganglionilor limfatici
e) artera temporala superficiala

152. Spatial celular profund subpterigoidian al regiunii profunde a feței se află între:
a) mușchiul temporal și muschiul pterigoid lateral
b) între mușchiul pterigoid medial și lateral
c) între mandibulă și mușchiul pterigoid medial
d) între tuberozitatea maxilară și procesul pterigoid
e) nici una din variantele sus numite

153. Căile posibile de propagare a exsudatului infectat din zona parotido-maseterică sunt:
a) țesutul celular temporo-pterigoidian
b) țesutul celular interpterigoidian
c) țesutul celular parafaringian
d) canalul auduitv extern
e) sinusul maxilar

154. Spatiul celular interpterigoidian al regiunii profunde al feței conține:
a) nervul mandibular cu ramurile sale
b) artera carotidă internă
c) vena jugulară internă
d) IX pereche de nervi cranieni
e) toate variantele sus numite

155. Ramura a treia a nervului trigemen se situează în:
a) țesutul celuar sub mușchiul masticator
b) țesutul celular sub mușchiul buccinator
c) spațiul celular temoro-pterigoidean
d) spațiul celular interpterigoid
e) spațiul celular pterigomandibular

156. Către sinusul maxilar din posterior adera urmatoarele formațiuni anatomice cu excepția:
a) corpul si tuberozitatea maxilarului superior
b) meatul nazal mijlociu
c) ganglionului pterigopalatin
d) mușchilor pterigoizi
e) procesului pterigopalatin

157. Nervul mental este o ramura a nervului:
a) a nervului maxilar (ramura a 2-a a nervului trigemen)
b) a nervului trohlear (IV pereche de nervi cranieni)
c) nervul optic (II pereche de nervi cranieni)
d) nervul alveolar inferior (ramura a 3 a nervului trigemen)
e) nervul oculomotor

158. Spațiul celular interaponeurotic al regiunii temporale comunică cu urmatoarele spații celulare învecinate:
a) spațiul celular subcutanat al regiunii temporale
b) țesutul celular al regiunii temporo-pterigoidiene
c) țesutul celular interpterigoidean
d) cu țesutul celular al regiunii bucale
e) nu comunică

159. Importanța clinică a venelor emisare:
a) propagarea procesului inflamator în profunzime
b) reglarea compensatorie a presiunii intracerebrale
c) declanșează șuntul arterio-venos la mărirea HTA
d) declanșează șuntul veno-venos la mărirea HTA
e) nu au importanță majoră din considerentul calibrului mult prea mic

160. Care tip de hematoame prezintă aspect lenticular:
a) subaponevrotic epicranian

b) subdural
c) epidural
d) subarahnoidian
e) intraparenchimatos

161. Traumatismul regiunii temporale este agravat de următoarele particularități regionale:
a) prezența pe fața internă a a. menigea media
b) prezența pe fața internă a art. cerebri media
c) absența diploei
d) vecinătatea cu art. sphenopalatină
e) grosimea finisimă de 2 mm a scuamei temporale

162. Numiți varietatea posibilă de hematoame ale reg. frontoparietooccipitale:
a) intradiploic
b) subcutanat
c) subperiostal
d) subaponeurotic
e) intraparenchimatos

163. Sugerați metoda de hemostază valabilă în cazul leziunii venelor diploice:
a) ligatura venelor diploice
b) utilizarea coagulatorului
c) aplicarea penselor hemostatice
d) tratarea cu pastă de ceară a marginilor defectului
e) administrarea i/v a medicației procoagulante

164. Leziunea prin scalpare reprezintă:
a) decolarea țesuturilor epicraniene împreuna cu învelișul periostal
b) decolarea țesuturilor epicraniene cu includerea aponevrozei
c) leziune de gravitate înaltă, potențial regenerativ înalt
d) leziune de gravitate medie, potențial regenerativ scăzut
e) asocierea obligatorie a fracturii osoase

165. Prezența afecțiunilor inflamatorii/purulente la nivelul triunghiului nazo-labial poate genera:
a) compresia v. faciale prin edemul țesuturilor moi
b) migrarea embolilor septici prin v. angulară
c) răspîndirea procesului prin v. lingvală
d) tromboza plexului venos pterigodian
e) tromoza sinusului cavernos

166. Diferențierea sinusurilor și cisternelor cerebrale presupune:
a) sinusurile –expansiuni ale dura mater
b) sinusurile – sistem circulator pentru LCR
c) cisternele – asigură calea de returului venos cerebral
d) cisternele – sistem circulator pentru LCR
e) cistenrele – expansiuni sectorale a spațiului subarahnoidian

167. Leziunea nervului facial are drept consecință:
a) paralizia ipsilaterală a mușchilor mimici
b) ptoza ipsilaterală a pleoapei, hipersecreție lacrimală
c) ptoza contralaterală a pleoapei, hiposecreție lacrimală
d) deplasarea colțului gurii spre partea sănătoasă
e) atenuarea plinului nazo-labial pe partea sănătoasă

168. Furtul circulației cerebrale (*sindrom Steal*) poate a avea loc prin:
a) obstrucția trunchiului brahiocefalic arterial
b) obstrucția art. axilare
c) obstrucția art. subclaviculare proximal de emergența art. vertebrale
d) compensare circulatorie prin poligonul arterial *Willis*
e) șuntarea circulației cerebrale

169. Importanța clinică a fontanelelor:
a) permit creșterea în volum a neuronilor în perioada lor activă de diviziune

b) permit trecerea extremității cefalice prin canalul de naștere
c) cresc oxigenarea țesutului cerebral
d) servesc drept indiciu diagnostic tardiv în cazul afecțiunilor inflamatorii ale meningelui
e) permit abordul venos al sinusului sagital superior

170. Forma cefalică „în turn", întîlnită în cadrul patologiilor ereditare ale hemoglobinei este denumită:
a) dolicocefalică
b) platicefalică
c) braficefalică
d) ortocefalică
e) hipsicefalică

171. Volumul obișnuit de ventilare a cavității nazale include:
a) meatul mediu + meatul superior
b) meatul mediu
c) meatul superior
d) meatul inferior + meatul mediu
e) toate meaturile nazale sunt incluse

172. Localizarea mucoasei olfactive este delimitată de:
a) marginea superioară a cornetului nazal superior
b) marginea superioară a cornetului nazal mediu
c) marginea superioară a cornetului nazal inferior
d) bolta cavității nazale
e) linia orizontală trasată prin orificiul etmoidal anterior

173. Meatul nazal superior poate servi drept cale de acces în:
a) tratamentul miniinvaziv al neoplasmelor cu localizarea în sella turcica
b) realizarea ventriculostomiei laterale
c) decompresia chiasmei optice
d) puncția sinusului maxilar
e) meatul este doar segmentul superior al cavității nazale

174. Afectarea țesutului adipos retroocular este întîlnită în:
a) hipoparatiroidism
b) hiperparatiroidism
c) hipotiroidism
d) hipogonadism
e) hipertiroidism

175. Intersecția verticalei anterioare cu cele două orizontale pe schema topografiei craniocerebrale Kronlein proiectează:

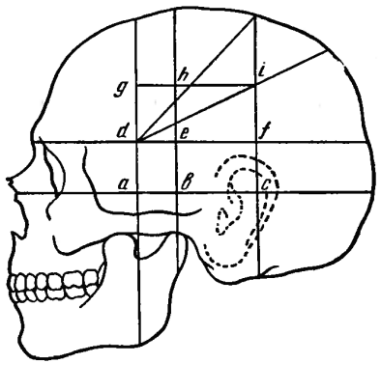

a) trunchiul a. meningea media și ramura anterioară a a. meningea media
b) trunchiul a. meningea media și ramura posterioară a a. meningea media
c) trunchiul a. meningea media și ramura medie a a. meningea media
d) intersecția inferioară proiectează hipofiza, iar cea superioară – epifiza
e) nu are valoare clinico-anatomică

176. Intersecția verticalei medii cu orizontala superioară pe schema topografiei craniocerebrale Kronlein proiectează:

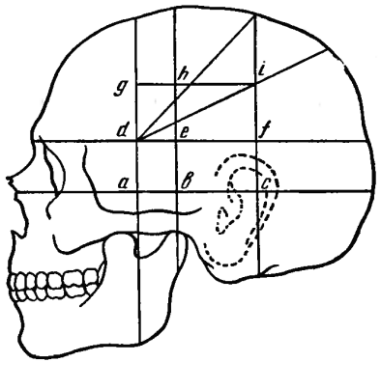

a) trunchiul ramurei posterioare a a. meningea media
b) trunchiul ramurei medii a a. meningea media
c) trunchiul ramurei anterioare a a. meningea media
d) trunchiul a. meningea media
e) nu are valoare clinico-anatomică

177. Determinați formațiunile anatomice proectate pe suprafața osului temporal, reprezentate în figugă după cum urmează numerotația:

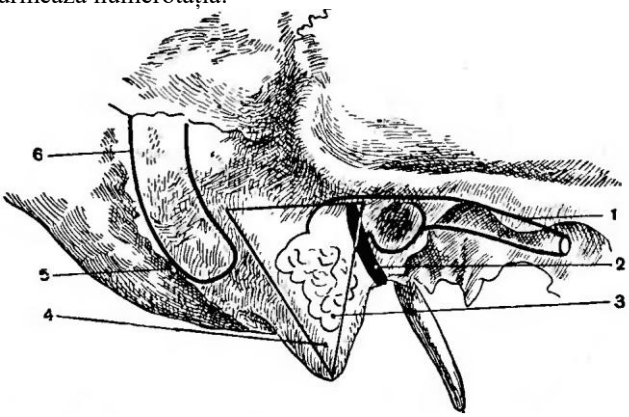

a) canalul acustic intern, n. facial, celule mastoidiene, crista mastoidă, emisaria mastoidă, sinusul sigmoid
b) n. facial, canalul acustic intern, celule mastoidiene, crista mastoidă, emisaria mastoidă, sinusul sigmoid
c) celule mastoidiene, canalul acustic intern, n. facial, crista mastoidă, emisaria mastoidă, sinusul sigmoid
d) crista mastoidă, canalul acustic intern, n. facial, celule mastoidiene, em isaria mastoidă, sinusul sigmoid
e) emisaria mastoidă, canalul acustic intern, n. facial, celule mastoidiene, crista mastoidă, sinusul sigmoid

178. Ce tipuri de hematoame intracerebrale sunt reprezentate pe imagini?

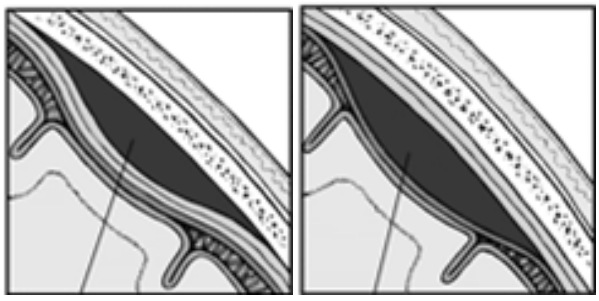

a) epidural
b) subarahnoidal
c) intracerebral
d) sudural
e) subpial

OPERAȚII PE REGIUNEA CAPULUI

1. Cu ce scop inciziile pe faţă se efectuează în direcţie radială?
a) să obţinem un abord mai larg
b) să nu traumăm ramurile nervului trigemen
c) să nu lezăm muşchii mimici
d) să nu afectăm ramurile arterei şi venei faciale
e) să evităm leziunea ramurilor n. facial

2. Ce material e mai preferabil în cranioplastie?
a) material sintetic sau placi metalice adaptate (Ti, Tn)
b) lambou osos pediculat, modelat din ţesut limitrof
c) coasta bolnavului
d) xenotransplant
e) alotransplant prelevat şi imediat utilizat în cranioplastie

3. În ce regiune se execută trepanaţia decompresivă?
a) nemijlocit în proiecţia focarului patologic
b) în regiunea temporală
c) în proiecţia sinusului sagital
d) în regiunea parietală
e) în regiunea occipitală

4. În ce mod poate fi secţionată dura mater în trepanaţia craniului?
a) longitudinal
b) transversal
c) cruciform
d) în formă de lambou, baza căruia este orientată către sinusul sagital
e) în formă de lambou, baza căruia este orientată de la sinusul sagital

5. Ce manevră de bază include trepanaţia craniului după Olivecron?
a) rezecţia lamelei osoase
b) modelarea separată a lambourilor
c) modelarea concomitentă a lambourilor (într-un bloc)
d) modelarea separată a osului şi periostului
e) rezecţia durei mater

6. În ce constă procedeul operator de trepanaţie a craniului după Vagner-Wolf?
a) rezecţia lamelei osoase
b) modelarea separată a plăcilor
c) modelarea concomitentă a lambourilor (într-un bloc)
d) rezecţia durei mater
e) modelarea separată a osului şi periostului

7. Ce hematom se formează în cazul lezării arterei meningiale medii?
a) epidural progresant
b) subdural localizat
c) subarahnoidal difus
d) subpial spontan
e) intracerebral spontan

8. Care vase sau ţesuturi sângerează în cazul plăgiii craniane penetrante?
a) vasele meningelui encefalului
b) sinusurile durei mater
c) ţesuturile encefalului
d) ţesuturile epicraniene
e) din venele diploice

9. Cum se procedează cu dura mater după prelucrarea primară a plăgilor craniene penetrante?
a) de aplicat o sutură ermetică
b) se aplică suturi separate rare
c) se aplică o sutură de apropiere şi se drenează

d) nu se aplică suturi
e) de utilizat unul din procedee în dependenţă de volumul operator

10. Cum se procedează în caz de plagă penetrantă a craniului cu orificiul mic?
a) de lărgit orificiul la necesitate, după un examen clinic și paraclinic calificat
b) de acoperit defectul cu un transplant osos sau alotransplant
c) de efectuat cu o freză o gaură suplimentară
d) de rezecat segmentul lezat
e) de extirpat ţesutul lezat al creierului

11. Notați metoda de hemostază în hemoragie din venele diploice:
a) coagulare
b) compresie digitală
c) tamponare
d) prelucrare cu pastă ceară
e) sutura vaselor

12. În urma traumatismelor cranio-cerebrale indiferent de sursa de hemoragie deosebim următoarele variante anatomotopografice de acumulare intracerebrală a sângelui:
a) hematom epidural
b) hematom intradural
c) hematom subdural
d) hematom intradiploic
e) hematom subarahnoidal

13. Puncția sinusului maxilar se realizează prin:
a) meatul nazal superior
b) meatul nazal inferior
c) peretele anterior al sinusului maxilar
d) meatul nazal mediu
e) peretele superior al sinusului maxilar

14. Hemostaza în leziunile sinusului sagital superior se realizează prin:
a) ligaturarea bilaterală a sinusului
b) tamponarea sinusului
c) plastia defectului sinusului cu lamele externă a durei mater (procedeul Burdenco)
d) prin aplicarea suturilor în cazul defectelor mici
e) prin electrocuagulare

15. Tamponarea sinusului sagital superior în caz de leziune masivă presupune:
a) introducerea tifonului între peretele inferior al sinusului și arahnoidă
b) introducerea tifonului în lumenul sinusului
c) introducerea tifonului între peretele superior al sinusului și oasele bolții craniene
d) introducerea tifonului în spațiul subarahoidian
e) toate răspunsurile sunt incorecte

16. Ce reprezintă trepanația craniului?
a) secționarea țesuturilor epicraniene
b) secționarea durei mater
c) o cale de acces spre spațiul subaponeurotic
d) o cale de acce spre spațiul subperiostal
e) deschiderea cavității craniene

17. Care sunt indicațiile pentru efectuarea trepanației cerebrale?
a) tumoare cerebrală
b) hematom intracerebral
c) aneurism intracerebral
d) hematom subdural
e) comoție cerebrală

18. Prelucrarea primară chirurgicală a plăgilor cerebrale nepenetrante constă din:
a) hemostaza din vasele epicraniene
b) înlăturarea eschilelor osoase în cazul fracturii oaselor bolții craniene

c) prelucrarea plăgii cu substanțe antiseptice
d) secționarea durei mater
e) ligaturarea sinusurilor intracerebrale

19. Prelucrarea primară chirurgicală a plăgilor cerebrale penetrante constă din:
a) înlăturarea eschilelor osoase înfipte în țesutul cerebral
b) deschiderea largă a durei mater
c) hemostaza din sinusurile durei mater
d) nesuturarea durei mater
e) nici un răspuns nu este corect

20. Plăgile penetrante din regiunea cerebrală a capului presupun:
a) lezarea oaselor bolții craniene
b) lezarea durei mater
c) lezarea țesuturilor epicraniene
d) prezența unei plăgi prin scalpare
e) lezarea lamele vitroase

21. Hemostaza provizorie în cazul hemoragiei din vasele epicraniene presupune:
a) clamparea vaselor
b) electrocuagularea
c) suturarea vaselor
d) compresia digitală a marginilor plăgii la oasele bolții craniene
e) compresia arterei carotide comune la tuberculul carotidian

22. Care sunt indicațiile pentru trepanația apofizei mastoidiene?
a) otita medie purulentă complicată cu inflamația celulelor mastoidiene
b) otita purulentă externă
c) paralizia nervului facial
d) otita purulentă internă
e) leziunile arterei meningee medii

23. Care sunt indicațiile pentru trepanația sinusului maxilar?
a) tumori
b) polipi
c) inflamația purulentă a sinusului
d) prezența corpurile străine în traumatism
e) lavajul sinusului

24. Procedeul chirurgical ce constă în trepanația sinusului maxilar este:
a) Koldwell-Luc
b) Olivecron
c) Killian
d) Vagner-Wolf
e) nici un răspuns nu este corect

25. La puncția rahidiană va fi prezent sînge în LCR în caz de?
a) hemoragie epidurală
b) hemoragie subdurală
c) hemoragie subarahnoidală
d) hemoragie din vasele diploice
e) hemoragie din vasele sucutanate

REGIUNEA GÂTULUI

1. Alegeţi răspunsul corect privind limita dintre gât şi cap:
a) marginea inferioară a mandibulei, vârful apofizei mastoidiene, linia nucală superioară, protuberanţa occipitală externă
b) planul orizontal care trece prin marginea inferioară a mandibulei
c) planul frontal ce trece prin apofizele transversale a vertebrelor cervicale
d) planul orizontal care trece la nivelul C_7 şi incisura sternală
e) planul orizontal care trece prin incisura sternală şi marginea superioară a claviculei

2. Limitele triunghiului medial al gâtului sunt:
a) marginea mandibulei, marginea anterioară a muşchiul sternocleidomastoidian, linia mediană a gâtului
b) venterul posterior al muşchiului digastric, muşchiul sternocleidomastoidian, linia mediană a gâtului
c) marginea mandibulei, muşchiul sternocleidomastoidian, venterul superior al muşchiului omohioid
d) venterul posterior a muşchiului digastric, muşchiul sternocleidomastoidian, venterul inferior al muşchiului omohioid
e) linia orizontală ce traversează osul hioid, linia albă a gâtului, muşchiul trapez

3. Limitele triunghiului lateral al gâtului sunt:
a) marginea inferioară a mandibulei, marginea posterioară a m. sternocleidomastoidian, m. trapez
b) venterul posterior al m. digastric, m. sternocleidomastoidian, m. trapez
c) marginea inferioară a mandibulei, m. sternocleidomastoidian, m. omohioid
d) clavicula, marginea posterioară a m. sternocleidomastoidian, m. trapez
e) linia orizontală trasată pe osul hioid, m. sternocleidomastoidian, m. trapez

4. Indicaţi elementele pachetului vasculonervos medial al gâtului.
a) artera carotidă comună
b) nervul vag
c) vena jugulară internă
d) artera vertebrală, n. hipoglos, v.jugulară ext.
e) trunchiul tiriocervical, n. glosofaringian, v.jugulară ant.

5. Indicaţi elementele pachetului vasulonervos lateral al gâtului.
a) artera subclaviculară
b) artera carotidă externă, n. frenic
c) vena subclaviculară
d) plexul neural brahial
e) ramurile plexului cervical, v. jugulară

6. Care din formaţiunile anatomice limitează triunghiul submandibular?
a) marginea inferioară a mandibulei
b) marginea anterioară a muşchiului sternocleidomastoidian
c) venterul superior a muşchiului omohioid
d) ambii venteri ai muşchiului digastric
e) marginea liberă a muşchiului milohioid

7. Care formaţiuni anatomice delimitează triunghiul carotidian?
a) venterul posterior al muşchiului digastric
b) marginea anterioară a muşchiului sternocleidomastoidian
c) marginea posterioară a muşchiului sternocleidomastoidian
d) marginea inferioară a mandibulei
e) venterul superior al muşchiului omohioid

8. Care structuri anatomice delimitează triunghiul omotrapezoid?
a) marginea superioară a claviculei
b) muşchiul trapez
c) venterul inferior al muşchiului omohioid
d) muşchiul sternocleidomastoidian
e) venterul posterior al muşchiului digastric

9. Care formaţiuni sunt situate în spaţiul interaponeurotic suprasternal?
a) venele jugulare externe
b) ganglionii limfatici

c) venele jugulare anterioare
d) arcul venos jugular anterior
e) nn. supraclaviculari anteriori

10. Indicaţi limitele spaţiului previsceral:
a) de la marginea mandibulei până la incisura sternului şi claviculei
b) de la marginea mandibulei până la osul hioid
c) de la osul hioid până la marginea superioară a sternului
d) de la marginea superioară a cartilajului tiroid până la incisura sternului şi a claviculei
e) de la marginea mandibulei până la marginea superioară a cartilajului tiroid

11. Care spaţii celulare ale gâtului comunică cu mediastinul anterior?
a) spaţiul interaponevrotic suprasternal
b) spaţiul previsceral
c) spaţiul retrovisceral
d) spaţiul retrofaringian
e) spaţiul paravazal al fasciculului neurovascular principal al gâtului

12. Limitele regiunii infrahioidiene:
a) osul hioid şi venterul posterior al muşchiului digastric
b) marginea anterioară a muşchiului sternocleidomastoidian
c) linia orizontală trasată la nivelul cartilajului tiroid
d) marginea inferioară a mandibulei
e) sternul şi clavicula

13. Sintopia porţiunii cervicale a traheei:
a) anterior – istmul glandei tiroide
b) anterior şi bilateral – lobii glandei tiroide
c) posterior – esofagul
d) la nivelul incisurii jugulare – arterele carotide comune
e) arterele carotide interne

14. Indicaţi arterele ce vascularizează glanda tiroidă:
a) arterele tiroidiene superioare
b) arterele tiroidiene inferioare
c) arterele tiroidiene medii
d) artera recurentă tiroidiană
e) artera tiroidiană ima

15. Care tonsile participă în formarea inelului limfoepitelial faringian:
a) tonsila faringiană
b) tonsila palatină
c) tonsila tubară
d) tonsila submandibulară
e) tonsila lingvală

16. Sursa de inervaţie a porţiunii cervicale a esofagului constituie:
a) nervul vag
b) nervul accesor
c) ganglionii cervicali ai trunchiului simpatic
d) nervul hypoglos
e) nervii recurenţi

17. Indicaţi trei niveluri posibile a bifurcaţiei a arterei carotide comune:
a) marginea superioară C_5
b) marginea superioară C_6
c) marginea superioară a cartilajului tiroid
d) la nivelul cartilajului cricoid
e) marginea inferioară C_4

18. Indicaţi semnele distinctive dintre aa. carotidă externă şi internă pe gât:
a) artera carotidă externă este situată anterior şi medial de artera carotidă internă
b) artera carotidă externă se ramifică, carotidă internă nu se ramifică pe gât

c) artera carotidă internă se începe cu o dilataţie – sinus caroticus
d) comprimarea a. carotide externe în plagă, stopează pulsaţia a. temporale superficiale, palpatoare pe arcul zigomatic
e) de la a. carotidă internă îşi are originea a. tiroidă superioară

19. Unde este situată zona reflexogenă carotidiană?
a) la nivelul osului hioid
b) la nivelul marginii superioare a glandei tiroide
c) în regiunea manumbriului sternal
d) în regiunea cartilajului cricoid
e) în regiunea bifurcaţiei arterei carotide comune

20. Indicaţi limitele spaţiului interscalen:
a) muşchiul sternotiroid
b) muşchiul scalen anterior
c) muşchiul scalen posterior
d) muşchiul omohioid
e) muşchiul scalen mediu

21. Care structuri anatomice participă la formarea unghiului venos jugular Pirogov?
a) vena subclaviculară
b) vena jugulară internă
c) vena jugulară anterioară
d) vena jugulară externă
e) vena brahiocefalică

22. Care structuri anatomice se află în triunghiul scalenovertebral:
a) artera subclaviculară, trunchiul tiriocervical, a. vertebrală
b) ductul toracic (limfatic)
c) vena jugulară internă
d) ganglionul cervical mediu al trunchiului simpatic
e) ganglionul cervical inferior al trunchiului simpatic

23. Care ramuri deviază de la a. subclaviculară în limitele triunghiului scalenovertebral:
a) artera vertebrală
b) artera transversală a gâtului
c) artera subscapulară
d) trunchiul tireocervical
e) artera toracică internă

24. Unde se varsă ductul toracic (limfatic)?
a) în artera subclaviculară dreaptă
b) în vena brahiocefalică dreaptă
c) în vena jugulară internă dreaptă
d) în vena jugulară externă stângă
e) în unghiul venos jugular stâng

25. Din spaţiile celuloadipoase ale gâtului puroiul se poate propaga:
a) în mediastinul posterior
b) în cavitatea peritoneală
c) în spaţiul retroperitoneal
d) în mediastinul anterior
e) în cavitatea pleurală

26. În limitele cărui triunghi se ligaturează artera lingvală?
a) lingual (Pirogov)
b) mentonier
c) submandibular
d) lateral al gâtului
e) în limita triunghiului medial al gâtului

27. Laturile triunghiului omoclavicular:
a) venterul superior al m. omohioidian

b) m. sternocleidomastoidian
c) clavicula
d) venterul inferior al mușchiului omohioidian
e) linia mediană a gâtului

28. Care este sintopia ganglionului stelat?
a) inferior – cupola pleurei
b) anterior – artera vertebrală şi artera subclaviculară
c) din ganglion își ia originea nervul vertebral
d) medial – nervul frenic
e) posterior – muşchiul lung al gâtului

29. Alegeţi formaţiunile pentru care formează teacă prima fascie a gâtului:
a) muşchiul sternocleidomastoidian
b) glanda submandibulară
c) glanda parotidă
d) muşchiul platisma
e) venterul posterior al muşchiului digastric

30. Unde se proiectează tuberculul carotic pe gât?
a) la mijlocul margini anterioare a m. sternocleidomastoidian
b) capul rotit lateral la mijlocul m. sternocleidomastoidian
c) la nivelul cartilajului cricoid
d) capul în extensie maximă la mijlocul m. sternocleidomastoidian
e) nici un răspuns corect

31. Ce se palpează sub marginea inferioară a mandibulei?
a) glanda submandibulară
b) ganglioni limfatici măriți în dimensiuni
c) artera carotidă
d) artera lingvală
e) osul hioid

32. Ce vas intersectează din exterior m. sternocleidomastoidian:
a) v. jugulară externă
b) v. jugulară internă
c) v. jugulară anterioară
d) arcul venos jugular
e) vena thiroideia ima

33. Coardele vocale se proiectează:
a) la nivelul marginei superioare a cartilajului tiroid
b) la nivelul osului hioid
c) la nivelul mebranei cricotiroide
d) la nivelul unghiul mandibulei
e) la nivelul carticajului cricoid

34. Apexul cupolei pleurale se proiectează:
a) în fosa supraclaviculară
b) în fosa infraclaviculară
c) incizura jugulară
d) cupola pleurei nu iese din limitele toracelui
e) în fosa deltopectorală

35. Potrivit lui V. N. Şevkunenko câte fascii cervicale deosebim?
a) una
b) două
c) trei
d) patru
e) cinci

36. Care fascii limitează spaţiul interaponeurotic suprasternal?
a) fascia cervicală superficială şi lamela superficială a fasciei cervicale proprii

b) lamela superficială şi profundă a fasciei cervicale proprii
c) aponeuroza omoclaviculară şi fascia endocervicală
d) fascia endocervicală şi fascia prevertebrală
e) foiţa parietală şi foiţa viscerală a fasciei endocervicale

37. Aria de extindere pentru spaţiul cervical retrovisceral este cuprinsă între:
a) baza craniului şi diafragm
b) baza craniului şi os hioid
c) baza craniului şi incizura jugulară
d) baza craniului şi Th_5
e) baza craniului şi Th_1

38. Spațiul prevertebral este limitat de:
a) vertebrele cervicale şi fascia prevertebrală
b) m. lung al capului și fascia prevertebrală
c) m. cervical lung şi fascia prevertebrală
d) lamela superficială a fasciei cervicale propirii şi fascia prevertebră
e) fasciile parietală şi prevertebră

39. Spatiul prevertebral conţine:
a) mm. longus capitis
b) mm. longus colli
c) truncus sympathicus
d) n. vagus
e) mm. splenius capitis

40.Vena jugulară externă se formează la confluenţa căror vene?
a) v. retromandibulară
b) v. auriculară posterioară
c) v. facială
d) v. facială profundă
e) v. angulară

41. Nervii cutanaţi ai gâtului apar în straturile superficiale la:
a) mijlocul marginii posterioare a m. sternocleidumastoidian
b) mijlocul marginii anterioare a m. sternocleidumastoidian
c) unghiul mandibulei
d) nivelul osului hioid
e) nivelul C_3

42. Vasele şi nervii subcutanaţi ai gâtului sunt localizaţi:
a) subcutanat
b) între fascia I şi II
c) între fascia II şi III
d) între fascia I şi III
e) nici un răspuns corect

43. Care fascie cervicală formează capsulă pentru glanda submandibulară?
a) fascia I
b) fascia II
c) fascia III
d) fascia VI
e) fascia V

44. Unde se fixează lamelele fasciei cervicale II ce formează capsulă pentru glanda submandibulară?
a) marginea inferioară a mandibulei
b) linea milohioideană mandibulară
c) maginea superioară a mandibulei
d) corpul osului hioid
e) ductului submandibular

45. Care sunt limitele triungiului ligual (Pirogov)?
a) superior – n. hipoglos

b) inferior – tendonul intermediar al m. digastric
c) medial – marginea liberă a m. milohioidean
d) superior – n. lingual
e) anterior – marginea liberă a m. hioglos

46. Planşeul triungiului lingual (Pirogov) îl formează:
a) m. hyoglossus
b) m. mylohyoideus
c) m. digastricus
d) lamina profunda fasciae colli propria
e) m. stylohyoideus

47. A câta ramură este a. lingual la originea ei din a. carotidă externă?
a) a. lingual este prima ramură
b) a. lingual este a doua ramură
c) a. lingual este a treia ramură
d) a. lingual este a patra ramură
e) nu este originară din a. carotidă externă

48. Care fascii participă la formarea *linea alba colli*?
a) fascia I
b) fascia II
c) fascia III
d) fascia VI
e) fascia V

49. Pentru care muşchi formează teacă aponeuroza omoclaviculară?
a) pretraheali
b) prevertebrali
c) suprahioizi
d) scaleni
e) submandubulari

50. Ce nervi inervează muşchii pretraheali?
a) ansa cervicală
b) n. vag
c) n. frenic
d) n. recurent drept
e) ganglionul stelat

51. Care este sintopia elementelor fasciculului neurovascular principal al gâtului?
a) medial – a. carotis communis, lateral – v. jugularis interna, între venă şi arteră, şi posterior – n. vagus
b) lateral – a. carotis communis, medial – v. jugularis interna, între vase – n. vagus
c) medial – a. carotis communis, între arteră şi nerv – v. jugularis interna, lateral – n. vagus
d) între v. jugulară interna şi n. vagus – a. carotis communis, medial – n. vagus
e) lateral – a. carotis communis, între arteră şi nerv – v. jugularis interna

52. Originea arterelor subclaviculare este:
a) dreapta – din trunchiul arterial brahiocefalic, stânga – din arcul aortei
b) stânga – din trunchiul arterios brahiocefalic, dreapta – din arcul aortei
c) stânga – din trunchiul brahiocefalic, dreapta - trunchiul arterios brahiocefalic
d) stânga – din arcul aortei, dreapta – din arcul aortei
e) nici un răspuns corect

53. În ce cazuri se afectează spațiul interaponeurotic suprasternal:
a) în caz de miozite purulente
b) în caz de osteomielită a manubriului sternal
c) în caz de osteomielită a claviculelor
d) în cazul afecțiunilor traheii
e) în cazul afectării laringelui

54. În patologia căror organe poate fi afectat spațiul previsceral din regiunea cervicală:
a) patologii ale faringelui

b) patologii ale traheii
c) patologii ale laringelui
d) patologii ale esofagului
e) **patologii ale glandei tiroide**

55. În patologia căror organe poate fi afectat spațiul retrovisceral din regiunea cervicală:
a) în leziunile glandei tirioide
b) în leziunile traheii
c) în leziunile laringelui
d) în leziunile segmentului cervical al ductului toracic
e) în leziunile (iatrogene, postcombustionale) ale esofagului

56. Ce separă spațiul previsceral de către mediastinul anterior?
a) fascia proprie
b) fasia omoclaviculară
c) lamela profundă a fasiei proprii a gâtului
d) trecerea lamelei parietale în cea viscerală a fasciei endocervicale (fiind penetrată de vase și nervi)
e) fascia prevertebrală

57. În ce cazuri se afectează spațiul de țesut celular al tecii m. sternocleidomastoidian?
a) în unele forme de mastoidită (Beţold)
b) în miozite purulente
c) în afectarea purulentă a glandei parotide
d) în afecțiuni purulente ale glandei submandibulare
e) în afecțiuni ale timusului

58. Care dintre următoarele afirmații referitoare la spațiul de țesut celular superficial localizat în triunghiul lateral al gâtului sunt corecte?
a) este dispus între fascia II și a III
b) este dispus între fascia II și a V în limitele triunghiuluii omotrapezoidian
c) este dispus între fascia III și a V în limitele triunghiului omoclavicular
d) pe traiectul arterei suprascapulare comunică cu spațiile profunde ale regiunii scapulare
e) pe traiectul elementelor pachetului neurovascular lateral al gâtului comunică cu cavitatea axilară

59. Care dintre următoarele afirmații referitoare la spațiul de țesut celular profund localizat în triunghiul lateral al gâtului sunt corecte?
a) este dispus între fascia II și a III
b) este dispus între fascia II și a V în limitele triunghiuluii omotrapezoidian
c) este dispus mai profund de fascia V în jurul elementelor pachetului neurovascular lateral al gâtului
d) pe traiectul arterei suprascapulare comunică cu spațiile profunde ale regiunii scapulare
e) pe traiectul elementelor pachetului neurovascular lateral al gâtului comunică cu cavitatea axilară

60. Citiți atent următoarele afirmații și enumărațile pe cele corecte:
a) n. accesor penetrează fascia II cu 1,5 cm mai superior de mijlocul marginii posterioare a m. sternocleidomastoidian
b) n. accesor în limitele triunghiului lateral al gâtului este localizat pe m. ridicător al scapulei
c) tumorile cu localizare în triunghiul lateral al gâtului pot comprima ramurile plexului cervical fiind însoțite de dureri radiante în toate direcțiile
d) pulsația arterei carotide comune poate fi percepută între marginea anterioară a m. sternocleidomastoidian și viscerele cervicale
e) artera subclaviculară traversează spațiul antescalen

61. Care dintre următoarele afirmații referitoare la topografia n. laringeu superior sunt corecte?
a) trece în limitele triunghiului carotidian
b) trece posterior de elementele de bază ale pachetului neurovascular medial al gâtului, oblic, de sus în jos
c) se ramifică în ramura externă (care împreună cu altă ramură a n. vag participă la formarea n. Țion – n. depresor cordis) și ramura internă
d) este o ramură a n. vag
e) trece anterior de elementele de bază ale pachetului neurovascular medial al gâtului

62. În caz de intervenții chirurgicale pe glanda tiroidă (în timpul ligaturării a. tireoidea inferior în apropierea glandei tiroide) ce nerv poate fi lezat?
a) n. laringian recurent

b) n. laringeu inferior
c) n. laringeu superior
d) n. vag
e) trunchiul simpatic

63. Care dintre următoarele afirmații sunt corecte referitor la topografia ansei cervicale?
a) ramura superioară coboară în componența n. hipoglos, de la care se desprinde în limitele triunghiului carotidian
b) ramura superioară se începe de la n. spinal cervical II
c) ramura inferioară se începe de la nn. cervicali III și IV
d) inervează grupul de mușchi pretraheali deci este o ramură motorie
e) este o ramură senzitivă

64. Care dintre următoarele afirmații referitor la topografia trunchiului simpatic în regiunea cervicală sunt corecte?
a) are ganglionii superior și inferior (permanenți), mediu și intermediar (nepermanenți)
b) este localizat mai frecvent mai profund de fascia V pe mm. prevertebrali
c) ganglionul superior este localizat la nivelul apofizelor transversale ale vertebrelor cervicale II-III
d) ganglionii mediu, intermediar și inferior sunt localizați în limitele triunghiului scalenovertebral
e) ganglionii mediu, intermediar și inferior sunt localizați în limitele spațiului intescalen

65. Următoarea triadă de simptome: mioza, îngustarea fantei palpebrale și enoftalmul pot să apară la:
a) afectarea n. vag în regiunea cervicală
b) afectarea n. hipoglos
c) afectarea trunchiului simpatic (traume ale coloanei cervicale, comprimarea de către tumori în regiunea cervicală)
d) afectarea n. frenic
e) afectarea nn. laringieni superior și inferior

66. În timpul intervențiilor chirurgicale efectuate pe ductul toracic în limitele regiunii cervicale poate fi lezat:
a) n. vag
b) n. laringeu inferior
c) n. laringeu recurent
d) n. frenic
e) trunchiul simpatic

67. În ce cazuri se afectează spațiul profund de țesut celular adipos (mai profund de fascia V)?
a) în caz de afecțiuni ale traheii
b) în caz de afecțiune tuberculoasă a vertebrelor cervicale (abcese reci)
c) în caz de afecțiuni ale esofagului
d) în caz de miozite
e) în caz de afecțiuni ale laringelui

68. Limitele triunghiului submandibular:
a) marginea inferioara a mandibulei
b) muschiul milohioid
c) muschiul strenocleidomastoidian
d) venterele anterior si posterior ale muschiului digastric
e) osul hyoid

69. Fascia nr.3 a gâtului se numeste:
a) fascia endocervicală
b) fascia submandibulară
c) fascia omoclaviculară
d) fascia proprie
e) fascia superficială

70. Sacul glandei submandibulare contine:
a) glanda submandibulara
b) artera și vena facială
c) nervul trigemen
d) artera linguală
e) arterele tiroidiene

71. Limitele regiunii sternocleidomastoidiene sunt urmatoarele:
a) corespunde marginei anterioare a muschiului trapez
b) corespunde marginei inferioare a mandibulei
c) corespunde marginei superioare a claviculei
d) corespunde muschiului sternocleidomastoidian
e) corespunde marginei superioare a manubriului sternal

72. Lobul suplimentar al glandei tiroide se numeste:
a) lob piramidal
b) lob bazal
c) lob paratiroidian
d) lob traheal
e) lob lingual

73. Scheletotopic esofagul începe la nivelul vertebrei:
a) C_3
b) C_2
c) C_7
d) C_6
e) C_5

74. Fascia superficială după clasificarea Shevkunenko se afla între:
a) piele și țesutul adipos subcutanat
b) piele și fascia II
c) muschiul platisma și muschiuil sternocleidomastoidian
d) muschiul sternocleidomastoidian și mușchiul scalen anterior
e) muschiul sternoclediomastoidian și artera carotidă comună

75. Foița superficială a fasciei proprii a gâtului formează teacă pentru:
a) glanda submandibulară
b) mușchiul platisma
c) mușchiul sternotiroidian
d) artera carotidă comună
e) vena jugulară internă

76. Foita viscerală a fasciei endocervicale acoperă urmatoarele formațiuni:
a) glandele parotiroide
b) nervul laringian recurent
c) esofagul
d) glanda submandibulară
e) glanda tiroidă

77. Spațiul celular interaponeurotic suprasternal contine:
a) artera carotida comuna
b) vena jugulara interna
c) vena jugulara externa
d) arcul venos jugular (arcus venos juguli)
e) arcul aortei

78. Țesutul celular subcutantat în limitele triunghiului carotidian contine:
a) muschiul platisma
b) vena jugulară externă și ramurile plexului cervical
c) vena jugulară internă
d) vena facială
e) ramura descendentă a nervului sublingval

79. Nervul vag în raport cu artera carotidă în regiunea triunghiului carotidian se află:
a) anterior și medial
b) posterior si medial
c) anterior si lateral
d) posterior si lateral
e) anterior între arteră și venă

80. In limitele triunghiului submandibular mai profund de mușchiul platisma se află:
a) nervul inframandibular
b) nervul sublingval
c) nervul lingval
d) nervul facial (ramura cervicala)
e) plexul cervical

81. În triunghiul omoclavicular vena jugulară externă se află în:
a) în țesutul adipos subcutanat
b) în grosimea muschiului platisma
c) în fascia prevertebralis
d) în foița profundă a fasciei superficiale
e) nici una din variantele sus numite

82. În triunghiul omoclavicular nervul diafragmal se situează între:
a) foița superficială și profundă a fasciei proprii
b) muschiul scalen anterior și fascia preverterbală
c) mușchiul scalen anterior și mediu
d) mușchiul scalen mediu și posterior
e) fascia superficiala și fascia propria

83. Scheletotopic laringele corespunde vertebrelor cervicale:
a) $C_2 – C_4$
b) $C_1 – C_3$
c) $C_3 – C_4$
d) $C_5 – C_6$
e) $C_7 – C_8$

84. Posterior de trahee aderă intim următorul organ:
a) porțiunea cervicală a esofagului
b) faringele cu lobul faringian al glandei parotide
c) artera carotidă comună
d) plexul venos tiroidian impar
e) vertebrele cervicale

85. Spațiul celular pretraheal a regiunii gâtului comunică cu țesutul celular al:
a) spatial interaponeurotic suprasternal
b) mediastinului anterior
c) mediastinului posterior
d) retroesofagian
e) nici una din variantele sus numite

86. Care din afirmațiile despre ligaturarea arterei linguale în triunghiul Pirogov sunt corecte:
a) asigură hemostaza intraoperatorie postlezională
b) utilizată în rezecția neoplasmelor linguale
c) contribuie la micșorarea organului în volum
d) nu se utilizează ligaturarea arterei linguale în triunghiul lingual
e) toate răspunsurile sunt corecte

87. Inervația sinusului carotidian (n. Hering), este realizată de:
a) n. mandibular
b) n.ciliari scurți și lungi
c) n. vag
d) n. glosofaringian
e) n. sphenopalatin

88. Semnul clinic major de leziune a nervului laringian recurent:
a) inapetență
b) disfagie
c) dispnee
d) afonie
e) euforie

89. Cauza afoniei în leziunea n. laringian recurent:
a) spasmul reflector al coardelor vocale
b) pareza musculaturii vocale
c) contractura epiglotei
d) regurgitarea alimentelor cu aspirație
e) dilatarea acută laringiană

90. Ramurile arterei subclaviculare în segmentul prescalen sunt:
a) artera vertebrală
b) artera transversa coli
c) artera toracică internă
d) trunchiul costocervical
e) trunchiul tireocervical

91. Ramurile arterei subclaviculare în segmentul interscalen sunt:
a) artera vertebrală
b) artera traversa coli
c) artera toracică internă
d) trunchiul costocervical
e) trunchiul tireocervical

92. Ramurile arterei subclaviculare în segmentul postscalen sunt:
a) artera vertebrală
b) artera cervicală transversală
c) artera toracică internă
d) trunchiul costocervical
e) trunchiul tireocervical

93. Riscul major al plăgilor cu localizare cervicală este condiționat de:
a) prezența trunchiurilor arteriale magistrale
b) presiunea negativă a sistemului venos la acest nivel
c) leziunea căilor magistrale limfatice
d) posibilitatea de difuziune a procesului inflamator spre mediastin
e) beanța venelor datorită fixării parietale prin fascii

94. Abordul venos central este realizat prin cateterizarea:
a) v. jugulara anterioară
b) v. jugulară externă
c) v. jugulară internă
d) arcul venos jugular
e) v. subclaviculară

95. Care fascie formează teaca mușchilor sternocleidomastoidian și trapez:
a) fascia superficiala
b) **lamina superficialis fasciae colli propriae**
c) lamina profunda fasciae colli propriae
d) fascia endocervicalis
e) fascia prevertebralis

96. Care din fasciile cervicale formează teaca mușchilor infrahioidieni:
a) fascia superficială
b) lamina superficialis fasciae colli propriae
c) lamina profunda fasciae colli propriae
d) fascia endocervicalis
e) fascia prevertebralis

97. Organul cu cel mai înalt indice de vascularizare (5ml/min/g) este:
a) miocardul
b) timusul
c) țesutul cerebral
d) tiroida
e) paratiroidele

98. Notați corectitudinea enumerării triunghiurilor cervicale

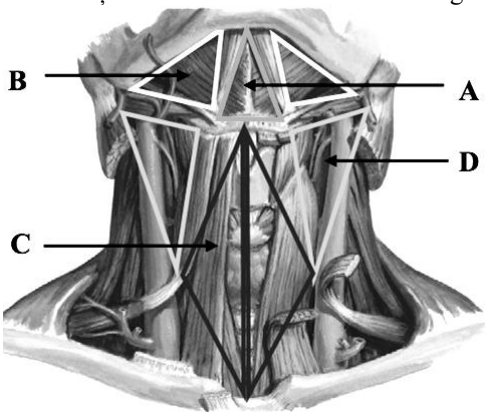

a) submental, submandibular, omotraheal, carotic
b) submandibular, submental, omotraheal, carotic
c) omotraheal, submental, submandibular, carotic
d) carotic, submental, submandibular, omotraheal
e) submental, submandibular, omotraheal, lingval

99. Numiți spațiile celulare tipice implicate în procese purulente pe gât (abces, flegmon) în ordinea numerotată:

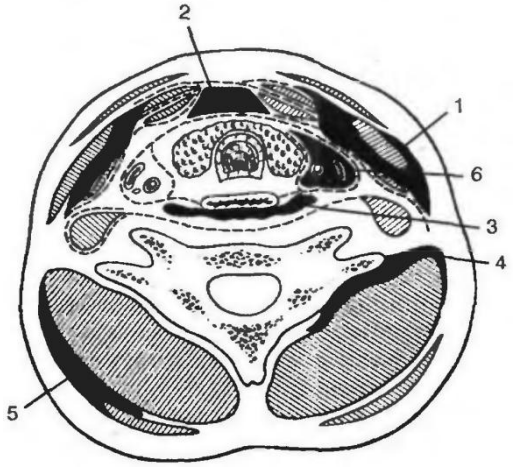

a) flegmona tecii m. sternocleidomastoidian, flegmon previsceral, flegmon retroesofagian, flegmon profund al gâtului posterior, flegmon superficial al gâtului posterior, flegmona pachetului vasculonervos principal al gâtului
b) flegmon previsceral, flegmona tecii m. sternocleidomastoidian, flegmon retroesofagian, flegmon profund al gâtului posterior, flegmon superficial al gâtului posterior, flegmona pachetului vasculonervos principal al gâtului
c) flegmon retroesofagian, flegmona tecii m. sternocleidomastoidian, flegmon previsceral, flegmon profund al gâtului posterior, flegmon superficial al gâtului posterior, flegmona pachetului vasculonervos principal al gâtului
d) flegmon profund al gâtului posterior flegmona tecii m. sternocleidomastoidian, flegmon previsceral, flegmon retroesofagian, , flegmon superficial al gâtului posterior, flegmona pachetului vasculonervos principal al gâtului
e) flegmona tecii m. sternocleidomastoidian, flegmon previsceral, flegmon retroesofagian, flegmona pachetului vasculonervos principal al gâtului, flegmon profund al gâtului posterior, flegmon superficial al gâtului posterior,

OPERAȚII PE REGIUNEA GÂTULUI

1. Indicaţi locurile de predelecţie a flegmoanelor superficiale ale gâtului?
a) spaţiul submandibular
b) ţesutul celuloadipos subcutanat
c) spaţiul previsceral
d) spaţiul retrovisceral
e) spaţiul prevertebral

2. Cerinţe către inciziile aplicate pe gât:
a) acces operator suficient de larg
b) disecţia ţesuturilor pe straturi utilizând fasciile și spaţiile ca puncte de reper
c) efect cosmetic
d) considerînd poziționarea topografică compactă a organelor cervicale
e) doar la nivelul pliurilor cutanate

3. Indicaţi inciziile recomandate pe gât:
a) verticale
b) oblice
c) transversale
d) combinate
e) circulare

4. Indicați căile în răspândirea procesului inflamator din regiunea gâtului:
a) în mediastinul posterior
b) în cavitatea abdominală
c) în spaţiul retroperitoneal
d) în mediastinul superior
e) în cavitatea pleurală

5. Alegeţi incizia adecvată în caz de flegmon al triunghiului submandibular:
a) 1/3 superioară a marginei anterioare a m. sternocleidomastoidian
b) paralel marginii inferioare a mandibulei cu 1cm medial
c) de la menton pînă la unghiul mandibulei
d) dealungul unghiului mandibulei
e) acces transversal, paralel planului osului hioid

6. Alegeţi incizia în cazul răspândirii flegmonului spre triunghiul lateral al gâtului:
a) pe marginea posterioară a muşchiului sternocleidomastoidian
b) pe marginea posterioară a muşchiului trapez
c) de la unghiul format de mm. trapez şi sternocleidomastoidian spre acromion
d) incizie infraclaviculară
e) superior şi paralel claviculei

7. Alegeţi incizii cosmetice în caz de flegmon al spaţiului previsceral al gâtului:
a) transversală 9
b) longitudională mediană 1
c) oblică 4
d) combinată 6
e) incizie "în cravată" 10

8. Alegeţi incizia posibilă în caz de flegmon al spaţiului retrovisceral pe gât:
a) transversală
b) longitudinal mediană
c) în formă de guler (în cravată)
d) oblică pe marginea posterioară a m. sternocleidomastoidian
e) pe marginea anterioară a m. sternocleidomastoidian

9. Alegeţi calea dea acces adecvată pentru deschiderea și drenarea abcesului retrofaringian:
a) longitudinal mediană
b) prin cavitatea bucală
c) în formă de guler

d) combinat
e) pe margina posterioară a muşchiului sternocleidomastoid

10. În limitele cărui triunghi se va ligatura artera lingual pentru stoparea hemoragiei?
a) lingual
b) carotidian
c) submandibular
d) lateral al gâtului
e) în triunghiului omotraheal

11. Alegeţi incizia în ligaturarea arterei carotide comune
a) transversală de la marginea superioară a glandei tiroide
b) pe partea anterioară a m. sternocleidomastoidian de la nivelul marginii superioare a cartilajului tiroid 5-6cm inferior
c) pe marginea anterioară a m. sternocleidomastoidian de la unghiul mandibulei
d) de la marginea superioară a glandei tiroide pe marginea posterioară a m. sternocleidomastoidian
e) pe marginea inferioară a venterului posterior al muşchiului digastric

12. Alegeţi incizia pentru ligaturarea arterei carotide externe:
a) transversală de la marginea superioară a glandei tiroide
b) de la marginea superioară a cartilajului tiroid pe marginea anterioară a m. sternocleidomastoidian
c) pe marginea anterioară a m. sternocleidomastoidian de la nivelul unghiului mandibulei spre inferior
d) de la marginea superioară a glandei tiroide pe marginea posterioară a m. sternocleidomastoidian
e) pe marginea inferioară a venterului posterior al m. digastric

13. Alegeţi locul de predilecție pentru ligaturarea arterei carotide externe
a) între artera lingual şi facială
b) între arterele lingual şi tiroidiană superioară
c) proximal de artera lingual
d) proximal de artera facială
e) distal de artera tiroidină superioară.

14. Notați intervențiile chirugicale de extremă urgență pe căile respiratorii superioare:
a) conicotomia
b) cricoconicotomia
c) traheotomia
d) traheostomia
e) traheostomia percutană

15. Notați intervențiile chirurgicale urgente pe câile respiratorii superioare
a) conocotomia
b) cricoconicotomia
c) traheotomia
d) traheostomia
e) traheostomia percutană

16. Notați indicaţiile pentru traheostomie:
a) edemul laringelui sau a traheei cu asfixie
b) stenoza laringelui sau traheei ca urmare a procesului inflamator
c) pseudocrup şi corpi străini în laringe
d) traumă cranio-cerebrală
e) fistulă traheoesofagiană

17. Care trebuie să fie lungimea inciziei pe trahee în traheostomie?
a) corespunde diametrului canulei traheostomice
b) corespunde diametrului depărtătorului de plagă
c) corespunde diametrului tubului aerofor
d) corespunde diametrul dilatatorului Trusseau
e) corespunde diametrului bronhoscopului

18. Complicațiile posibile ale traheostomiei sunt:
a) Lezarea formațiunilor limitrofe
b) Introducerea canulei traheostomice în spațiul submucos

c) Lezarea peretelui posterior al traheei
d) Necroză marginală, emfizem subcutanat
e) Lezarea coardelor vocale

19. Care sunt indicațiile pentru conicotomie?
a) Prezența unui corp străin în bronuhul drept
b) Prezența unui corp străin în căile respiratorii superioare
c) Prezența unui corp străin în bronuhul stâng
d) Afecțiune canceroasă a laringelui
e) Afecțiune inflamatorie a laringelui și a traheei

20. Care sunt tipurile traheostomiei?
a) superioară
b) medie
c) inferioară
d) liniară
e) paramediană

21. Din ce motiv la copii se efectuiază mai frecvent traheostomia inferioară?
a) Subdezvoltarea inellelor traheale superioare
b) Poziția mai proximală a istmului glandei tiroide
c) Subdezvoltarea istmului glandei tiroide
d) Poziția mai distală a istmului glandei tiroide
e) Persistența timusului

22. Care este locul de predilecție de introducere a acului în puncția venei subclaviculare la adulți (procedeul Aubaniac)?
a) punctul dintre treimea laterală și cea mijlocie a claviculei pe marginea inferioară
b) punctul dintre treimea laterală și cea mijlocie a claviculei pe marginea superioară
c) punctul dintre treimea laterală și cea mijlocie a claviculei cu 1 cm mai jos de marginea inferioară
d) punctul dintre treimea medială și cea mijlocie a claviculei cu 1 cm mai jos
e) punctul ce corespunde articulației sternoclaviculare

23. Complicațiile posibile ale cateterizării venei subclaviculare sunt:
a) hidro- sau pneumotorax
b) punctarea arterei subclaviculare
c) embolie aeriana
d) lezarea plexului brahial
e) lezarea venei cefalice

24. Ce vene cervicale cu excepția venei subclaviculare mai poate fi cateterizată?
a) vena jugulară externă
b) vena jugulară internă
c) vena tiroidiană superioară
d) vena jugulară anterioară
e) vena linguală

25. Puncția venelor cervicale este însoțită de riscul apariției:
a) hemoragiei
b) emboliei aeriana din cauza presiunii venoase negative
c) emboliei grăsoase
d) infecției
e) lezarea arterei carotide comune

REGIUNEA TORACELUI

1. Indicați limitele cavității toracelui
a) spațiul dintre coaste, stern, coloana vertebrală și cupolele pleurale superior
b) spaţiul cuprins între apertura toracelui superioară şi diafragm
c) spațiul dintre coaste, stern, coloana vertebrală şi diafragmul
d) spațiul dintre mușchii intercostali şi diafragm
e) spaţiul dintre apertura toracelui superioară şi inferioară

2. Ce reprezintă cavitatea pleurală?
a) spaţiul dintre pleura viscerală şi parietală
b) spaţiul între pulmoni și mediastin
c) cavitatea între pulmoni, diafragm și mediastin
d) cavitate delimitată de foiţa pleurei
e) o porţiune a cavității toracice unde trec vasele magistrale

3. Notați afirmațiile corecte referitoare la refluxul limfatic de la glanda mamară:
a) există reflux limfatic superficial şi profund
b) ganflionii limfatici parasternali primesc limfa de la ganglionii limfatici axilari
c) ganglionul limfatic de I etapă (Zorghius)
d) din cadranul superior-intern limfa nimereşte în ganglionii epigastrali
e) colectorul limfatic de bază sunt ganglionii limfatici axilari

4. Sistemul venos al glandei mamare este constituit din:
a) reţeaua venoasă superficială
b) reţeaua venoasă profundă
c) rețeaua venoasă intercostală
d) rețeaua venoasă sublaviculară
e) rețeaua venoasă axilară

5. Ce fascie formează capsula și ligamentul suspensor al glandei mamare la femei?
a) lamela superficială a fasciei pectorale
b) fascia clavipectorală
c) fascia superficială
d) fascia transversală
e) fascia coracoclavicostală

6. Indicați ce artere vascularizează glanda mamară?
a) artera toracică internă
b) artera toracică laterală
c) arterele intercostale
d) artera epigastrică superioară
e) artera subclaviculară

7. Numiți sursele de inervație a glandei mamare:
a) ramurile ale nn. intercostali II – VII
b) ramurile plexului cervical
c) ramurile anterioare a plexului brahial
d) ramurile nn. frenici
e) ramurile nn.vagi

8. Care sunt denumirile lamelei profunde a fasciei pectorale?
a) fascia coracoclavicostopectorală
b) fascia Gruber
c) fascia endocervicală
d) fascia clavipectorală
e) fascia axilară

9. Numiți cărui mușchi fascia coracoclavicostală formează teacă?
a) m. pectoral mare
b) m. pectoral mic
c) m. dinţat anterior

d) m. deltoid
e) m. intercostal extern

10. Spaţiul subpectoral superficial se află:
a) posterior de m. pectoral mare
b) anterior de m. pectoral mic şi fascia clavipectorală
c) posterior de fascia superficială
d) anterior de fascia proprie
e) în ţesutul celuloadipos subcutanat

11. Spaţiul subpectoral profund se află:
a) anterior de m. pectoral mare
b) posterior de m. pectoral mare
c) anterior de m. pectoral mic
d) posterior de m. pectoral mic
e) posterior de mușchiul subclavicular

12. Numiți cel mai profund sinus pleural?
a) sinusul costodiafragmatic
b) sinusul costomediastinal
c) sinusul diafragmomediastinal
d) sinusul costal
e) sinusul mediastinal

13. Numiți spaţiul dintre porţiunea sternală şi porţiunea costală ale diafragmului pe dreapta?
a) triunghiul Pirogov
b) triunghiul Larey
c) triunghiul Morgani
d) triunghiul Bohdalec
e) triunghiul Hesselbah

14. Numiți spaţiul dintre porţiunea sternală şi porţiunea costală ale diafragmului pe stânga?
a) triunghiul Pirogov
b) triunghiul Larey
c) triunghiul Morgani
d) triunghiul Bohdalec
e) triunghiul Hesellbach

15. Bifați sursele de vascularizare ale diafragmului?
a) artera musculofrenică
b) arterele intercostale
c) artera frenică superioară
d) artera frenică inferioară
e) artera epigastrica superioară

16. Mușchiul respirator principal este:
a) m. drept al abdomenului
b) m. oblic extern
c) m. oblic intern
d) mm. intercostali
e) diafragmul

17. Numiți ce anomalie a cordului **NU** se referă la cele congenitale:
a) persistenţa ductului Botallo
b) neconcreșterea septului interatrial
c) dextrapoziția cordului
d) **stenoză mitrală reumatismală**
e) neconcreșterea septului interventricular

18. Ce vene se varsă în vena azigos:
a) v. hemiazigos
b) vv. intercostale stângi

c) vv. esofagiene
d) **vv. bronhiale posterioare**
e) **vv. mediastinale**

19. Indicați cărei coaste corespunde unghiul sternal (Ludovic):
a) I
b) II
c) III
d) IV
e) V

20. Ce structuri se găsesc în spațiul intercostal?
a) mușchii intercostali superficiali şi profunzi
b) artera intercostală
c) vena intercostală
d) nervul intercostal
e) fascia endotoracică

21. Indicați sintopia fascicolului neurovascular intercostal?
a) superior – a. intercostală, inferior – nervul şi mai inferior – vena
b) superior – nervul, inferior – vena şi mai inferior – a. intercostală
c) superior – vena, inferior – a. intercostală şi mai inferior – nervul
d) nervul se află medial, vasele – lateral
e) lateral se află nervul, medial – vasele

22. Ce reprezintă ligamentul pulmonar?
a) ligamentul ce uneşte pulmonul drept cu cel stâng
b) ligamentul între artera şi vena pulmonară
c) duplicatura pleurei viscerale, ce trece de pe hilul pulmonar spre diafragm
d) duplicatura pleurei parietale, în care se află vasele pulmonului
e) ligamentul între arcul aortei şi artera pulmonară

23. Indicați pe ce linie și la nivelul cărei coaste se află marginea inferioară a pulmonului drept?
a) pe linia medioclaviculară – la nivelul coastei a V
b) pe linia axilară anterioară – la nivelul coastei a X
c) pe linia scapulară – la nivelul coastei a X
d) pe linia paravertebrală – la nivelul coastei a XI
e) pe linia mediana – la nivelul coastei a IX

24. Bifați ce formațiune intersectează din posterior bronhia breaptă:
a) ventriculul drept
b) a. toracica internă
c) vena cava superioară
d) atriul stâng
e) vena azigos

25. Care sintopia elementelor pediculului pulmonar drept din superior în inferior:
a) artera, bronhul, vena
b) bronhul, vena, artera
c) vena, artera, bronhul
d) bronhul, artera, vena
e) artera,vena, bronhul

26. Numiți formațiunile anatomice ce intersectează din posterior bronhul stâng:
a) aorta descendentă
b) nervul vag stâng
c) nervul frenic stâng
d) vena hemiazigos
e) vena pulmonară stângă

27. Ce ramuri mari încep de la arcul aortei (de la dreapta spre stânga)?
a) a. carotidă comună dreaptă, a. subclaviculară dreaptă
b) a. carotidă comună stângă, a. subclaviculară stângă

c) trunchiul brahiocefalic arterial, a. carotidă comună stângă, a. sublaviculară stângă
d) a. subclaviculară stângă, a. carotidă comună stângă, a. ima
e) a. carotidă comună dreaptă, a. carotidă comună stângă, a. sublaviculară stângă

28. Ce nerv traversează peretele anterior al arcului aortei?
a) n. frenic drept
b) n. vag drept
c) n. frenic stâng
d) n. splanhnic stâng
e) n. vag stâng

29. Unde este localizat canalul arterial Botallo?
a) între aortă şi v. cava superioară
b) între v. cava inferioară şi aortă
c) între a. pulmonară şi arcul aortei
d) între auriculul drept şi v. cava superioară
e) între a. carotidă comună stângă şi a. subclaviculară

30. Indicați care este nivelul de emergență a nervilor laringieni recurenţi drept şi stâng?
a) drept – la nivelul a. subclaviculare drepte
b) stâng – la nivelul trunchiului brahiocefalic stâng
c) stâng – la nivelul arcului aortal
d) drept – la nivelul bifurcației traheei
e) drept şi stâng – la nivelul vertebrei cervicale IV

31. Care este sintopia n. frenic drept mai superior de hilul pulmonar?
a) între aortă şi v. cava superioară
b) între v. cava superioară și a. carotidă comună dreaptă
c) între v. cava superioară şi pleura mediastinală
d) între trunchiul brahiocefalic şi v. cava superioară
e) anterior de arcul aortei

32. Numiți structurile ce se află anterior de trahee la nivelul manubriului sternal:
a) a. carotidă comună stângă
b) a. subclaviculară stângă și n. frenic stîng
c) vena brachiocefalică stângă
d) n. laringian recurent
e) arcul aortei cu trunchiul brahiocefalic

33. Ce trece imediat posterior de bronhul drept?
a) n. vag drept şi v. azigos
b) a. pulmonară dreaptă
c) v. pulmonară dreaptă
d) trunchiul simpatic
e) v. cava inferioară

34. Numiți criteriile ce corespund arterelor pulmonare?
a) duc sângele oxigenat spre cord
b) duc sângele oxigenat spre ţesutul pulmonar
c) duc sângele neoxigenat de la inimă spre plămâni
d) sunt paralele cu bronhiile
e) vascularizează parenchimul pulmonar până la sacii alveolari

35. Mediastinul anterior conţine următoarele structuri, **CU EXCEPȚIA:**
a) timus
b) aorta ascendentă, arcul aortei
c) trunchiul brahicefalic, artera carotidă comună stângă și artera subclaviculară stângă
d) ductul limfatic toracic
e) traheia

36. Mediastinul posterior conţine următoarele structuri, CU EXCEPȚIA:
a) esofag
b) aorta descendentă

c) ductul limfatic toracic
d) hilul pulmonar, bifurcaţia traheei, arcul aortei
e) vv. azigos şi hemiazigos

37. Numiți structurile mediastinului posterior:
a) v. azigos şi trunchiul simpatic
b) **ductul toracic, aorta toracică, v. hemiazigos, vasele intercostale**
c) **esofagul, nn. vagi**
d) arterele şi venele pulmonare
e) v. cava inferioră şi v. portă

38. La nivelul vertebrei toracice V, esofagul deviază:
a) în stânga
b) în dreapta
c) posterior
d) anterior
e) localizat strict pe linia mediană, anterior de coloana vertebrală

39. La nivelul cărei vertebre esofagul intersectează aorta din anterior?
a) Th_3
b) Th_5
c) Th_6
d) Th_7
e) Th_8

40. Refluxul venos din treimea inferioară a esofagului se realizează în:
a) v. cava inferior
b) v. cava superior
c) vv. azigos şi hemiazigos
d) **v. gastrică stângă**
e) v. portă

41. Numiți modul prin care ductul limfatic toracic traversează diafragmul?
a) prin hiatul esofagian a diafragmului
b) prin hiatul aortic al diafragmului
c) prin triunghiul costo-lombar
d) prin hiatul v. cava inferioare
e) prin hiatul v. azigos

42. Câte îngustări deosebim pe traiectul esofagului:
a) o singură îngustare
b) doua îngustări
c) trei îngustări
d) patru îngustări
e) nu are pe traiectul său îngustări

43. Lezarea cărui organ este criteriu pentru stabilirea diagnosticului de traumatism toracoabdominal?
a) pulmonului
b) ficatului
c) splinei
d) diafragmului
e) cordului şi pericardului

44. Care nerv flectează crosa aortei din inferior și ascendează cranian?
a) n. diafragmal drept
b) n. vag stâng
c) n. laringeu recurent drept
d) n. trunchiul simpatic
e) n. laringeu recurent stâng

45. Care afirmație este corectă privind stratigrafia peretelui toaracic?

a) pielea, stratul adipos, fascia superf., m. intercostal ext., pachetul v.a.n., m. intercostal int., f. endotoracica, țesut prepleural, pleura viscerală.
b) pielea, stratul adipos, f. superf., f. proprie, m. intercostal ext., pachetul v.-n., m. intercostal int., f. endotoracica, țesut prepleural, pleura parietală.
c) pielea, stratul adipos, f. superf., f. proprie, m. intercostal ext., pachetul v.a.n., m. subcostal, f. endotoracica, țesut prepleural, pleura parietală.
d) pielea, stratul adipos, f. superf., f. propria, m. intercostal ext., pachetul v.a.n., m. intercostal int., f. endotoracica, țesut prepleural, pleura viscerală.
e) pielea, stratul adipos, f. superf., f. propria, m. intercostal ext., pachetul v.a.n., m. intercostal int., f. endotoracica, țesut preperitoneal, pleura parietală.

46. Numiți nervii ce inervează diafragmul?
a) nn. frenici
b) ramurile nervilor vagi şi simpatici
c) 6 perechi de nn. intercostali inferiori
d) ramurile plexului lombar
e) nn. infraclaviculari

47. Care sunt ramurile arterei toracice interne?
a) a. pericardiacofrenică
b) a. epigastrică superioară
c) a. musculofrenică
d) rr. mediastinale
e) aa. diafragmatice superioare

48. Numiți ramurile terminaleale arterei toracice interne?
a) a. pericardiacofrenică
b) a. epigastrică superioară
c) a. musculofrenică
d) rr. mediastinale
e) aa. diafragmatice superioare

49. Care din următoarele afirmaţii referitor la trunchiul toracoacromial sunt corecte:
a) tr. arterial toracoacromial pornește de la artera subclaviculară
b) tr. toracoacromial este o ramură a. arterei axilare
c) tr. toracoacromial penetrează fascia coracoclavipectorală
d) pătrunde în spaţiul de ţesut celular adipos subpectoral superficial
e) dă ramuri pectorale, acromiale şi deltoidiene

50. Enumărați afirmațiile GREȘITE ce se referă la topografia sinusului costodiafragmatic:
a) se formează intre colana vertebrală și coaste
b) se întinde de la stern spre coaste
c) în normă plămânul la un inspir profund pătrunde și ocupă acest sinus
d) se formează în rezultatul trecerii pleurei costale în cea diafragmatică
e) in caz de hidrotorax, hemotorax, chilotorax şi piotorax în acest sinus nu se acumulează lichid

51. Sintopia pedicolului pulmonar drept de sus în jos este următoarea:
a) ABV
b) BVA
c) BAV
d) VAB
e) VBA

52. Sintopia pedicolului pulmonar stâng de sus în jos este următoarea:
a) ABV
b) BVA
c) BAV
d) VAB
e) VBA

53. Sintopia pedicolului pulmonar drept şi stâng din anterior în posterior:
a) stâng – VAB
b) drept – VAB

c) stâng – AVB
d) drept – VBA
e) drept – AVB

54. Numiți sinusurile pericardiace?
a) sinusul transversal
b) sinusul vertical
c) sinusul oblic
d) sinusul antero-inferior (apical)
e) sinusul anterior

55. Indicați straturile peretelui toracic între care se localizează artera toracică internă:
a) fascia endotoracică
b) pleura parietală
c) m. toracic transversal
d) faţa internă a coastelor şi a mm. intercostali interni
e) ţesutul parapleural

56. Care dintre următoarele afirmaţii referitor la topografia nn. frenici în mediastinul anterior sunt corecte:
a) pătrund în mediastinul anterior între artera şi vena subclaviculare
b) n. frenic drept iniţial este situat între peretele lateral al venei cave superioare şi pleura mediastinală
c) trec anterior de hilul pulmonar
d) trec posterior de hilul pulmonar
e) cel stâng trece pe suprafaţa anterioară a esofagului, iar cel drept pe cea posterioară

57. Topografia venei azigos la nivelul mediastinului posterior este următoarea:
a) pătrunde în mediastin printre pisioruşele intern şi medial al diafragmului împreună cu n. splanhnici
b) amplasată pe dreapta corpurilor vertebrali, imediat posterior fiind amplasate arterele intercostale, anterior – esofagul şi medial ductul toracic
c) flectează bronhia dreaptă şi se varsă în vena cavă superioară
d) amplasată pe dreapta corpurilor vertebrali, imediat posterior fiind amplasată aorta toracică, anterior – esofagul şi medial ductul toracic
e) pătrunde în mediastin printre pisiorușele medial și lateral al diafragmului împreună cu n. splanhnici, trece anterior de bronhia dreaptă și se varsă în vena cavă superioară

58. Bifați locurile slabe ale diafragmului:
a) hiatul esofagian
b) hiatul aortic
c) centrul tendinos și orificiul venei cave inferioare
d) triunghiurile sterno-costale
e) triunghiurile lumbo-costale

59. Locurile slabe ale diafragmului sunt:
a) hiatul esofagian
b) hiatul aortic
c) centrul tendinos
d) triunghiurile sterno-costale
e) triunghiurile lumbo-costale
Aceeasi cu intrebarea precedenta

60. Numiți sursele posibile de propagare a colecțiilor purulente spre mediastin?
a) spațiul pretraheal
b) spațiul pachetului neurovascular al gâtului
c) spațiul antescalen
d) spațiul retrovisceral
e) spațiul sterno-cleido-mastoidian

61. În caz de mediastinită anterioară purulențele se pot propaga în următoarele direcții:
a) extern prin spațiile intercostale
b) pleură
c) centrul tendinos
d) pericard
e) triunghiurile lumbo-costale

62. În caz de mediastinită posterioară purulențele se pot propaga în următoarele direcții:
a) spațiul celular subpleural
b) spațiul celular retroperitoneal
c) pulmoni
d) triunghiurile sterno-costale
e) pericard

63. Ce spații celulare din mediastin cunoașteți?
a) prepericardial
b) hiatul aortic
c) centrul tendinos
d) pretraheal
e) paraesofagian

64. Spațiul prepericardial are următoarele limite:
a) anterior – fascia endotoracică
b) posterior – timus și pericard
c) anterior – pleura costală
d) posterior – pleura mediastinală
e) inferior – fascia pleuro-diafragmală

65. Spațiul pretraheal are următoarele limite:
a) anterior – timus și peretele posterior al pericardului
b) posterior – traheea și fascia dintre bronșii
c) dreapta – pleura costală și vena hemiazigos
d) stânga – arcul aortei și ramurile sale
e) dreapta – pleura mediastinală și vena azigos

66. Spațiul paraesofagian comunică cu:
a) spațiul retrovisceral cervical
b) spațiul previsceral cervical
c) spațiul retroperitoneal
d) spațiul preperitoneal
e) spațiul paranefral

67. Numiți factorii ce favorizează răspândirea purulențelor în mediastin?
a) spațiile celulare mediastinale nu sunt strict delimitate
b) mișcarea permanentă a diafragmei și pleurei
c) spațiile celulare bine dezvoltate
d) volumul schimbător al organelor mediastinale
e) spațiile celulare sunt strict delimitate

68. În ce direcție se pot propaga purulențele din spațiul prepericardial?
a) spațiul retrofaringian
b) spațiul preperitoneal
c) paracolon
d) spațiul previsceral cervical
e) țesututl celular parapleural

69. Numiți ramurile trunchiului simpatic ce participă la formarea zonelor reflexogene din regiunea toracoabdominală?
a) nn. splahnic mare și mic
b) nn. cardiaci toracici și splachnicus imus
c) nn. vagi
d) nn. frenici
e) ramuri esofagiene și pulmonare

70. Numiți ramurile porțiunii toracice a nn. vagi:
a) bronhiale
b) diafragmale
c) esofagiene
d) pericardiace

e) mediastinale

71. Ce plexuri nervoase sunt situate în regiunea cordului?
a) plexul anterior drept și stâng
b) plexul posterior drept și stâng
c) plexul atrial drept și stâng
d) plexul ventricular drept și stâng
e) plexul antero-inferior

72. Ce afirmații despre ductul toracic sunt corecte?
a) se formează la nivelul $Th_{12} – L_1$
b) se formează la nivelul $L_2 – L_3$
c) se formează la confluierea a două colectoare limfatice lombare
d) începutul ductului are o dilatare
e) începutul ductului nu are nici o particularitate

73. Planul care desparte mediastinul superior de cel inferior trece prin:
a) manubriul sternal
b) bifurcatia traheei
c) vertebra toracala 1
d) arcul aortei
e) apofiza xifoida

74. Glanda mamara e situata intre coastele:
a) coasta 2
b) coasta 3
c) coasta 6
d) coasta 7
e) coasta 5

75. Localizarea ganglionului santinelă Zorghius corespunde:
a) pe marginea sternului la nivelul spațiului intercostal III
b) spatiul intercostal I, medioclavicular în fosa infraclaviculară
c) marginea anterioară a muschiului sternocleidomastoidian
d) pe al treilea „dinte" al muschiului dințat anterior
e) sub marginea inferioară a mușchiului pectoral mare la nivelul coastei III

76. Coaste adevarate sunt:
a) primele 4
b) ultimele 2
c) primele 10
d) primele 7
e) toate coastele sunt adevărate

77. Apertura superioara a cutiei toracice este limitată de:
a) vertebra toracica T1
b) vertebra cervicala C7
c) incizura manubriului sternal
d) primele coaste
e) clavicula

78. Portiunea musculara a diafragmului se imparte în:
a) portiunea vertebrala
b) portiunea sternala
c) portiunea costala
d) portiunea lombara
e) portiunea pulmonara

79. Lobul superior al plamânului drept are urmatoarele segmente:
a) segmentul apical
b) segmentul posterior
c) segmentul mediu

d) segmentul inferior
e) segmentul anterior

80.Câți lobi are glanda timus?
a) 4 lobi
b) 3 lobi
c) 1 lob
d) 2 lobi
e) 6 lobi

81. Fosa ovală e situată pe:
a) septul interventricular
b) portiunea incipienta a aortei
c) septul interatrial
d) peretele atriului stâng
e) portiunea incipienta a trunchiului pulmonar

82. Limita inferioară a plămânului drept pe linia axilara medie corespunde:
a) cartilajului coastei 7
b) marginea superioara a coastei 11
c) marginea inferioara a coastei 9
d) coasta 6
e) spatiul intercostal 5

83. Limita inferioară a plămânului stâng pe linia medioclaviculară corespunde:
a) coastei 7
b) coastei 5
c) coastei 8
d) coastei 9
e) spatiului intercostal 6

84. Plămânul drept este împarțit în lobi de catre urmatoarele fisuri:
a) fisura oblică
b) fisura transversală
c) fisura orizontală
d) fisura laterală
e) fisura sagitală

85. Mediastinul mijlociu contine:
a) inima
b) portiunea inferioară a venei cave superioare
c) aorta ascendentă
d) arterele si venele pulmonare
e) esofagul

86. Nodulul atrioventricular este localizat in:???
a) peretele atriului drept
b) peretele atriului stâng
c) în portiunea inferioară a septului interatrial????
d) în portiunea superioară a septului interventricular
e) în peretele ventricolului stâng

87. Care dintre următoarele afirmații despre triunghiul diafragmatic Larey sunt corecte?
a) poate fi utilizat drept acces chirurgical spre pedicului pulmonar
b) poate fi utilizat pentru puncția transepigastrică a pericardului
c) reprezintă un loc forte, corespunde centrului tendinos
d) reprezintă un loc slab al diafragmei
e) corespunde hiatului esofagian

88. Cele mai frecvente hernii diafragmale au drept localizare:
a) triunghiul lumbocostal Bogdalek
b) triunghiul sternocostal Larey
c) hiatul aortic

d) hiatul esofagean
e) centrul tendinos

89. Puncția cavității pleurale se realizează între liniile:
a) axilară anterioară
b) axilară medie
c) axilară posterioară
d) scapulară
e) paravertebrală

90. Numiți spațiile ce mai frecvent se utilizează în puncția cavității pleurale:
a) spațiul intercostal V
b) spațiul intercostal VI
c) spațiul intercostal VII
d) spațiul intercostal VIII
e) spațiul intercostal IX

91. În normă, sinusul costodiafragmatic:
a) conține 20-50 ml lichid pleural
b) are adîncimea de 6-8 cm
c) este ocupat în totalitate de plămîn la maximum de inspir
d) este ocupat parțial de plămân chiar și în maximum inspir
e) devine evident în acumularea colecțiilor patologice

92. Puncția spațiilor intercostale se efectuează prin regulă absolută la nivelul:
a) marginii costale superioare
b) mijlocului spațiului intercostal
c) marginii costale inferioare
d) unghiului costal
e) membranei aponevrotice intercostale

93. Conform particularităților anatomice, pătrunderea corpilor străini are loc mai frecvent la nivelul:
a) segmentului mediu al traheii
b) bifurcației traheii
c) bronhului drept
d) bronhului stîng
e) îngustării fiziologice a traheii în treimea inferioară

94. Anastomoza cavo-portală prin v. esofagiene și v. gastrice capătă maximum valoare clinică în:
a) esofagita erozivă
b) pancreatita acută
c) distrofia grasă a ficatului
d) hipertensiune în vena portă
e) colecistita calculoasă

95. Separarea mediastinului anterior/posterior se efectuează printr-un plan:
a) sagital dus prin originea trunchiului pulmonar
b) frontal dus prin bifurcația trunchiului pulmonar
c) sagital dus prin bifurcația traheii
d) frontal dus prin bifurcația traheii
e) ce reunește bifurcația traheii cu originea trunchiului pulmonar

96. Selectați elementele mediastinului anterior:
a) partea toracică a aortei
b) trunchiul pulmonar
c) a. toracică internă
d) vena cavă superioară
e) v. hemiazigos

97. Selectați elementele mediastinului posterior:
a) porțiunea ascendentă a aortei
b) arcul aortei, arterele subclaviculare, trunchiul brahiocefalic
c) venele azigos și hemiazygos

d) ductul toracic
e) artera și vena toracică internă

98. Selectați elementele mediastinului anterior:
a) n. diafragmatic
b) n. vag drept, ductul toracic
c) lanțul simpatic, v. azigos
d) gang. limfatici parasternali
e) gang. limfatici prevertebrali, v. hemiazigos

99. Care din afirmațiile enumerate mai jos privind topografia aortei toracice sunt corecte:
a) anterior – hilul pumonar stâng, iar la nivelul Th_{8-9} este intersectată de esofag; posterior – v. hemiazigos
b) stânga – aderă la pleura mediastinală, în apropierea diafragmului – esofagul; dreapta – v. azigos și esofagul până la nivelul Th_{8-9}
c) anterior – aderă la pleura mediastinală, iar la nivelul Th_{8-9} este intersectată de esofag; posterior – v. azigos și v. hemiazigos superior
d) stânga – hilul pumonar stâng, aderă la pleura mediastinală; dreapta – v. hemiazigos superior și esofagul până la nivelul Th_{8-9}
e) anterior – în apropierea diafragmului – esofagul, iar la nivelul Th_{8-9} este intersectată de esofag; posterior – v. azigos și v. hemiazigos

100. Anestezia nervilor intercostali se va efectua prin puncția spațiului intercostal prin regulă absolută la nivelul:
a) marginii costale superioare
b) mijlocului spațiului intercostal
c) marginii costale inferioare
d) unghiului costal
e) membranei aponevrotice intercostale

101. Numiți sinusurile cavității pleurale:
a) sinusul costodiafragmal
b) **sinusul frenicomediastinal**
c) **sinusul costomediastinal anterior**
d) **sinusul costomediastinal posterior**
e) sinusul pleural oblic

102. Care reper este utilizat în determinarea proiecției spațiului intercostal VII, în cazul pacientului cu obezitate și imposibilitatea palpării spațiilor intercostale.
a) spațiul VII intercostal corespunde mijlocului liniei trasate din acromion spre apexul coastei XII
b) spațiul VII intercostal corespunde treimii superioare a liniei trasate din unghiul scapulei spre spina iliacă posterioară superioară
c) spațiul VII intercostal corespunde treimii posterioare a liniei trasate din procesul xifoid spre coasta XII
d) spațiul VII intercostal corespunde crestei scapulare
e) spațiul VII intercostal corespunde unghiului scapulei

OPERAȚII PE TORACE

1. Ce fel de anestezie poate fi utilizată în cazul fracturilor multiple de coaste?
a) blocajul ganglionului stelat pe gât
b) blocajul paravertebral
c) blocaj epidural
d) blocajul intercostal
e) blocajul vagosimpatic cervical din partea traumei

2. Selectați nervul ce poate fi lezat în ligaturarea ductului Bottalo?
a) n. diafragmal stâng
b) n. vag stâng
c) n. intercostal III
d) trunchiul simpatic
e) n. laringeu recurent stâng

3. Cum se suturează cavitatea pericardului în caz de plăgi ale cordului?
a) se suturează ermetic
b) nu se suturează, se lasă deschis
c) pericardul se drenează cu un tub de dren
d) pericardul se drenează prin întroducerea tamponului
e) se aplică suturi rare

4. Notați căile de acces în operațiile pe pulmoni:
a) abord intercostal anterolateral şi lateroposterior
b) abord transsternal (longitudinal)
c) abord prin mediastinul posterior
d) abord prin mediastinul anterior
e) abord toracoabdominal

5. Enumărați ţesuturile ce sunt lezate în caz de traumă penetrantă a toracelui
a) lezarea pielii, muşchilor și a fasciei
b) lezarea tegumentelor fasciei şi fractura unei coaste
c) lezarea fasciilor și plămânului cu ruptură de bronh
d) lezarea tegumentelor, muşchilor, fasciei şi a pleurei parietale
e) hemoragie externă cu lezarea arterei intercostale

6. Primul ajutor medical în caz de pneumotorax deschis constă din:
a) se aplică tub de drenare a cavităţii pleurale
b) se aplică pansament ermetic
c) se face punctția pleurală cu un ac gros
d) pansament compresiv a toracelui
e) ventilarea artificială a pulmonilor

7. Primul ajutor medical în caz de pneumotorace cu supapă constă din:
a) ventilarea artificială a pulmonilor
b) se aplică pansament ocluziv şi aspiraţie activă a aerului
c) se aplică pansament ocluziv și drenare continuă
d) se aplică tub de drenare a cavităţii pleurale
e) pansament compresiv inferior de plagă

8. În ce caz organele mediastinului se deplasează în partea traumată?
a) pneumotorax tensionat
b) atelectaza pulmonului
c) hemotorax închegat
d) ruptură de diafragm
e) ruptură de pulmon

9. Indicați care tip de pneumotorace este mai periculos şi evoluează mai grav?
a) pneumotorace cu supapă
b) pneumotorace închis
c) pneumotorace deschis
d) pneumotorace infectat

e) după gravitatea evoluției toate sunt identice

10. Definiți noțiunea de toracotomie:
a) înlăturarea segmentelor de perete toracic
b) excizia ţesuturilor cicatriciale şi a aderenţelor
c) disectia peretelui toracic cu dechiderea cavității pleurale
d) înlăturarea pleurei viscerale schimbate
e) înlăturarea unor coaste şi tamponarea cavităţii cu muşchi

10. Definiți noțiunea de toracoplastie:
a) înlăturarea segmentelor de perete toracic
b) excizia ţesuturilor cicatriciale şi a aderenţelor
c) rezecția scheletului osos al toracelui
d) înlăturarea pleurei viscerale schimbate
e) înlăturarea unor coaste şi tamponarea cavităţii cu muşchi

11. Notați indicațiile pentru rezecţia costală:
a) empiema pleurei
b) osteomielita coastei sau tumoare
c) pneumotorace deschis.
d) pneumotorace închis.
e) mastectomia prevede și rezecția coastei

12. Numiți linia de incizie raţională în abcesul retromamar:
a) două incizii radiale superior şi inferior de glanda mamară
b) numai incizii radiale pe suprafaţa inferioară a glandei mamare
c) incizie inferioară la nivelul plicii glandei mamare
d) incizii radiale, care se suturează ermetic
e) incizii longitudionale pe dreapta şi stânga de glanda mamară

13. Indicați ce fel de incizii se practică în mastita interstiţială:
a) transversal proiecției colecției purulente
b) longitudinal superior şi inferior
c) radial de la areolă
d) radial de la mamelon
e) important este de a evacua colecţia purulentă, iar tipul inciziei nu are importanță

14. Cu ce scop se efectuiază puncţia pleurală?
a) constatare a lichidului patologic
b) pentru o radioscopie calitativă
c) pentru introducerea medicamentelor
d) pentru o aortografie calitativă
e) toate enumerate

15. Cu ce se poate complica aspiraţia rapidă a lichidului din cavitatea pleurală?
a) deplasarea bruscă a mediastinului spre partea traumată
b) apariţia şocului pleuropulmonar
c) nimic nu se va întâmpla
d) bolnavul se va simți mai bine și se va ușura respirația
e) pot să apară greţuri și vomă

16. Indicați locul tipic pentru puncţia cavităţii pleurale cu scopul evacuării aerului:
a) spaţiul intercostal II sau III pe linia medioclaviculară
b) spaţiul intercostal III pe linia axilară anterioară
c) spaţiul intercostal VII pe linia axilară posterioară
d) spaţiul intercostal V pe linia medioclaviculară
e) spaţiul intercostal IV pe linia axilară posterioară

17. Indicați locul tipic pentru drenarea cavităţii pleurale cu scopul evacuării lichidului patologic (hidrotorace, hemotorace, chilotorace):
a) spaţiul intercostal V pe linia medioclaviculară
b) spaţiul intercostal III pe linia axilară anterioară
c) spaţiul intercostal VI sau VII între liniile axilare medie şi/sau scapulară

d) spaţiul intercostal II pe linia medioclaviculară
e) spaţiul intercostal IV pe linia axilară posterioară

18. Pe care linie se efectuiază puncţia pleurală în caz de pleurită exudativă?
a) lina medioclaviculară
b) lina axilară anterioară
c) lina axilară medie
d) **lina axilară medie**
e) lina scapulară

19. Notați consecutivitatea situațiilor posibile în timpul puncției pleurale, după cum urmează:

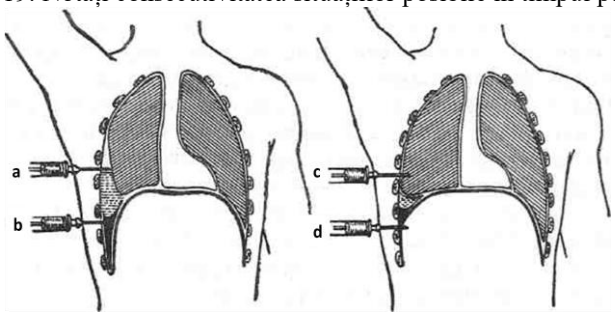

a) a-acul în cavitatea pleurală deasuprea nivelului de lichid
b) b-acul introdus în colecția lichidiană
c) c-acul se află în parenchimul pulmonar
d) d-acul se află în cavitatea peritoneală
e) b-acul este introdus în ficat

20. Mai frecvent mastita acută apare:
a) în perioada de lactaţie
b) în cadranul superiomedial a glandei mamare
c) în spaţiul retromamar
d) în cadranul supero-lateral a glandei mamare
e) în cadranul inferiolateral a glandei mamare

21. Indicați tipurile de toracotomie:
a) antero-laterală
b) postero-laterală
c) sternotomie-mediana
d) antero-posterioară
e) anterioară

22. Numiți tipurile de rezecție costală:
a) subperiostală
b) marginală
c) transperiostală
d) aperiostală
e) circulară

23. Indicați calea de acces spre organele mediastinului anterior:
a) toracotomia antero-laterală
b) toracotomia laterală
c) sternotomia transversală
d) sternotomia longitudinală
e) toracotomia anterioară

24. Enumărați etapele prelucrării plăgilor toracice penetrante?
a) se excizează țesuturile moi în limitele celor sănătoase
b) coastele fracturate se rezecă econom
c) se sanează cavitatea pleurală
d) se suturează peretele toracic în trei straturi
e) se suturează peretele toracic în cinci straturi

25. Indicați locurile pentru efectuarea puncției pericardiace?

a) unghiul sternocostal drept
b) unghiul strenocostal stâng (procedeul Marfan)
c) sub apofiza xifoidă pe linia mediană anterioară (procedeul Morgagni)
d) în spațiul intercostal III pe linia parasternală stângă
e) în spațiul intercostal IV pe linia parasternală dreaptă

26. Numiți ce vase pot fi utilizate pentru șuntarea aorto-coronariană
a) vena safenă mică
b) vena safenă mare
c) artera toracică internă
d) artera femurală
e) vena intermediară a cotului

27. Indicați căile de acces spre esofag
a) cervicală
b) transpleurală
c) transabdominală
d) transmediastinală
e) transtoracală

28. Numiți indicațiile pentru șuntarea aortocoronariană:
a) infarct cardiac
b) ischemia cronică a cordului
c) stenoza sectoarelor inițiale ale arterelor coronare
d) valvulopatie
e) coarctație de aortă

R E G I U N E A A B D O M E N U L U I

PERETELE ANTERO-LATERAL AL ABDOMENULUI

1. Indicați peretele canalului inghinal cu rezistență scăzută în hernia directă?
a) posterior
b) anterior
c) superior
d) inferior
e) toţi pereţii

2. Hernia inghinală congenitală este:
a) prin alunecare
b) directă
c) strangulată
d) oblică
e) prin alunecare şi directă

3. Care este cauza apariţiei herniei inghinale congenitale:
a) încordarea muşchilor presului abdominal
b) creşterea presiunii intraabdominale
c) persistenţa procesului peritoneo-vaginal
d) criptorhidia
e) dilatarea spaţiului inghinal

4. Care nervi asigură inervarea regiunii inghinale?
a) n. iliohipogastric
b) n. ilioinghinal
c) n. genitofemural
d) n. subcostal
e) toate sunt corecte

5. Numiți formaţiunile ce alcătuiesc orificiul extern al canalului inghinal?
a) laturile orificiului corespund limitelor triunghiului Hesselbach
b) pilierii aponeurotici lateral și medial din aponeuroza m. oblic extern
c) fisura aponeurozei muşchiului oblic extern
d) ligamentul reflex de la ligamentul inghinal
e) fibrele intercrurale

6. Ce vas formează „corona mortis”?
a) a. obturatorie cu originea din a. iliaca internă
b) a. epigastrica inferior cu originea din a. femurală
c) a. obturatorie din a. epigastrică inferioară
d) a. obturatorie din a. epigastrică superficială
e) v. obturatorie din v. epigastrică inferioare

7. Care fosetă de pe suprafaţa internă a peretelui abdominal corespunde orificiului intern al canalului inghinal?
a) foseta inghinală medială
b) foseta supravezicală
c) foseta inghinală laterală
d) foseta femorală
e) foseta ombilicală

8. Ce element anatomic alcătuieşte peretele anterior al canalului inghinal la purtători de hernii?
a) lamela profundă a fasciei superficiale
b) aponeuroza m. oblic abdominal intern
c) aponeuroza m. transvers abdominal
d) aponeuroza m. oblic abdominal extern
e) aponeuroza m. oblic abdominal intern și m. cremaster

9. Indicați formaţiunea ce alcătuieşte peretele posterior al canalului inghinal?
a) fascia transversală
b) marginea inferioară a m. oblic extern

c) fascia iliopectină
d) marginea inferioară a m. transvers abdominal
e) tractul iliopubic

10. Numiți peretele inferior canalului inghinal?
a) fascia transversală
b) marginea interioară a m. oblic extern
c) ligamentul lacunar
d) ligamentul inghinal
e) marginea osului iliac

11. Ce formaţiune delimitează foseta laterală de cea medială, localizate pe faţa posterioară a peretelui abdominal?
a) plica ombilicală mediană
b) plica ombilicală medială
c) plica ombilicală laterală
d) a. ombilicală
e) plica peritoneală transversă

12. Numiți ce fosetă inghinală este implicată în coborârea testiculului?
a) foseta medială
b) foseta laterală
c) foseta supravezicală
d) foseta laterală şi medială
e) foseta mediană

13. Indicați nervii ce ies prin orificiul extern al canalului inghinal:
a) n. iliohipogastric
b) n. ilioinghinal şi genitofemural
c) n. ilioinghinal şi ramura genitală a n. genitofemural
d) n. obturator şi n. spermatic extern
e) nn. ilioinghinal şi spermatic extern

14. Care sunt laturile triunghiului inghinal?
a) inferior-lateral – ligamentul inghinal
b) medial – ligamentul pectineal
c) medial – marginea laterală a m. drept abdominal
d) superior – linia ce uneşte ombilicul cu spina iliacă anterioară-superioară
e) superior – linia ce uneşte punctul dintre treimea laterală şi cea medie a ligamentului inghinal cu marginea laterală a m drept abdominal

15. Ce reprezintă spaţiul inghinal?
a) spaţiul dinre peretele anterior şi cel posterior al canalului inghinal
b) spaţiul dintre peretele superior şi cel inferior al canalului inghinal
c) spaţiul dintre peretele anterior şi cel superior al canalului inghinal
d) spaţiul dintre peretele posterior şi cel inferior al canalului inghinal
e) spaţiul dintre ligamentul inghinal şi cel pectineal

16. Elementele funiculului spermatic sunt, cu EXCEPȚIA:
a) artera testiculară
b) plexul pampiniform
c) ductul deferent
d) artera ductului deferent
e) ramura genitală a nervului genitofemural

17. Indicați afirmaţiile corecte referitor la procesul de descendare a testicolului:
a) testicolul începe să coboare în jos sub acţiunea *gubernaculum testis*, începând cu luna a 4 de dezvoltare intrauterină
b) în luna 7-a, testicolul se află la nivelul viitorului orificiu inghinal intern
c) iniţial se află în regiunea lombară lângă rinichiul primar
d) în luna 9-a coboară în scrot
e) în luna 7-a coboară în scrot

18. Pereţii canalului inghinal la purtători de hernii sunt:

a) anterior – aponeuroza m. oblic abdominal extern
b) superior – marginile libere ale mm. oblic abdominal intern şi transvers abdominal
c) inferior – ligamentul inghinal
d) posterior – aponeuroza m. oblic abdominal intern
e) posterior – fascia transversală

19. Care dintre următoarele afirmaţii despre herniile inghinale sunt GREȘITE?
a) canalul inghinal este un loc slab al peretelui antero-lateral al abdomenului
b) hernia inghinală directă prolabează prin foseta laterală
c) sacul hernial în hernia inghinală oblică se află în componenţa funiculului spermatic
d) sacul hernial în hernia inghinală directă poate coborî în scrot (hernie inghinoscrotală)
e) hernia inghinală congenitală este oblică

20. Din ce este constituit peretele anterior al canalului inghinal la nepurtători de hernii (la sănătoşi)?
a) aponeuroza m. oblic abdominal intern
b) aponeuroza m. oblic abdominal extern
c) fibrele m. transvers abdominal
d) fibrele m. cremaster
e) fibrele m. oblic abdominal intern

21. Ce formaţiuni anatomice consolidează planşeul spaţiului inghinal (fascia transversală)?
a) falx aponeurotica inguinalis
b) falx aponeurotica femoralis
c) fibrele m. cremaster
d) lig. interfoveolare
e) fibrele m. transvers abdominal

22. Tunica vaginală comună a testicolului şi a funiculului spermatic se formează în rezultatul:
a) penetrării funicolului spermatic prin fascia transversală
b) descinderii testicolului
c) prolabării infundibulare a fasciei transversale de către funicului spermatic
d) prolabării peritoneului parietal
e) toate răspunsurile sunt corecte

23. Numiți linia laterală a peretelui antero-lateral al abdomenului?
a) o linie ce reprezintă continuarea liniei axilare anterioare inferior
b) o linie ce unește mijlocul coastei XII cu spina ileacă anterioară superioară
c) o continuare a liniei axilare medii inferior – linia *Lesgaft*
d) liniile paravertebrale dreaptă și stângă
e) o linie ce reprezintă continuarea liniei axilare posterioare inferior

24. Numiți limita superioară și inferioară a regiunii peretelui anterolateral al abdomenului?
a) o linie ce trece prin marginea superioară a pubisului, ligamentul inghinal şi creasta ileacă
b) o linie ce unește spina iliacă anterioară și ombilicul
c) o linie trasată perpendicular de la spina iliacă anterioară superioară spre marginea laterală a m. drept abdominal
d) o linie ce trece prin apofiza xifoidă şi rebordul costal
e) o linie ce trece prin coasta XI

25. Ce nervi sunt antrenați în inervaţia pielii din regiunea hipogastrică a peretelui anterolateral al abdomenului?
a) nn. intercostali V-VIII
b) nn. intercostali IX – XI
c) n. intercostal XII (*n. subcostalis*)
d) n. iliohipogastric
e) n. ilioinghinal

26. Ce nervi sunt antrenaţi în inervaţia pielii din regiunea mezogastrică?
a) nn. intercostali X – XI
b) n. intercostal IX
c) n. intercostal XII (n. subcostalis)
d) n. iliohipogastric
e) n. ilioinghinal

27. Ce nervi sunt antrenați în inervaţia pielii din regiunea epigastrică?

a) n. iliohipogastric
b) nn. intercostali X – XI
c) n. intercostal XII (n. subcostalis)
d) nn. intercostali VI – IX
e) n. ilioinghinal

28. Ce vene subcutanate participă la formarea anastomozei cavo-cavale în jurul ombilicului?
a) vena toracoepigastrică
b) venele paraombilicale
c) vena epigastrică inferioară
d) vena epigastrică superficială
e) vena epigastrică superioară

29. Ce vene subcutanate participă la formarea anastomozei porto-cave în jurul ombilicului?
a) vena epigastrică superficială
b) venele paraombilicale
c) vena epigastrică inferioară
d**) vena toracoepigastrică**
e) vena epigastrică superioară

30. Numiți formaţiunile anatomice ce delimitează orificiul femural intern?
a) medial – ligamentul lacunar (Gimbernati)
b) lateral – a. femurală
c) lateral – teaca venei femurale
d) anterior şi superior – ligamentul inghinal (Poupart)
e) posterior şi inferior – ligamentul pectineal (Cooperi)

31. Enumeraţi straturile la nivelul inelului umbilical?
a) pielea
b) ţesut adipos subcutanat
c) ţesut cicatricial
d) fascia umbilicală
e) peritoneul parietal

32. Indicați între ce straturi ale peretelui anterolateral sunt localizate trunchiurile principale ale arterelor intercostale?
a) între muşchiul oblic abdominal intern şi transvers abdominal
b) între muşchiul oblic abdominal extern şi oblic abdominal intern
c) între foiţele aponeurotice ale muşchiului oblic intern
d) între ţesutul adipos subcutanat şi muşchiul oblic abdominal extern
e) în teaca m. drept abdominal

33. Unde este localizată a. epigastrică inferioară în limitele hipogastrului?
a) între muşchiul oblic intern şi transvers abdominal
b) între muşchiul transvers şi peritoneu
c) **între fascia transversală şi peritoneul parietal (în ţesutul preperitoneal)**
d) între aponeurozele muşchiului oblic extern şi intern
e) în ţesutul adipos subcutan

34. În grosimea cărei plici ombilicale este dispusă artera epigastrică inferioară?
a) plica umbilicală medială
b) plica umbilicală mediană
c) plica vezicală transversală
d) plica umbilicală laterală
e) plica epigastrică inferioară

35. Care dintre următoarele afirmaţii sunt CORECTE?
a) lamela profundă a fasciei superficiale a peretelui anterolateral al abdomenului în limitele hipogastrului se numeşte – fascia *Tomson*
b) lamela superficială a fasciei superficiale a peretelui anterolateral al abdomenului în limitele hipogastrului se numeşte - fascia Tomson
c) în sindromul hipertensiunii portale se dilată reţeaua venoasă superficială paraumbilicală, numindu-se în clinică „capul meduzei”

d) în rezultatul obliterării venei ombilicale în perioada postnatală apare ligamentul rotund al ficatului
e) mai frecvent herniile umbilicale prolabează prin semicercumferinţa superioară a canalului ombilical

36. În tratamentul chirurgical al cărei tip de hernie poate fi lezată "corona mortis"?
a) hernie inghinală oblică
b) hernie inghinală directă strangulată
c) hernie femurală strangulată
d) hernie obturatorie
e) hernie inghinală oblică strangulată

37. Indicați venele ce asigură conexiunea dintre v. portă și venele peretelui abdominal:
a) vv. paraombilicale
b) v. testiculară
c) v. epigastrică inferioară
d) v. epigastrică superioară
e) v. intercostală

38. Ce mușchi alcătuiesc peretele abdominal anterolateral?
a) mm. rect abdominal şi piramidal
b) mm. transvers abdominali
c) mm. oblici externi
d) mm. oblici interni
e) m. iliopsoas

39. De la ce arteră își ia originea a. epigastrică superficială?
a) a. femurală
b) a. iliacă externă
c) a. iliacă internă
d) a. profundă femurală
e) a. obturatorie

40. Vascularizaţia peretelui anterolateral abdominal este asigurată de:
a) a. epigastrică superficială, a. epigastrică inferioară
b) a. epigastrică superioară, aa. intercostale
c) a. pudendă externă, a. obturatorie
d) a. pudendă internă, a. iliacă externă
e) aa. lumbare

41. A. epigastrică inferioară porneşte de la:
a) a. femurală
b) a. iliacă internă
c) a. iliacă externă
d) a. obturatorie
e) a. femurală profundă

42. Ţesutul celular preperitoneal comunică nemijlocit cu:
a) ţesutul celular parametral și parietal al pelvisului
b) ţesutul celular prevezical
c) ţesutul celular paranefral
d) ţesutul celular retroperitoneal
e) ţesutul celular pararectal

43. Ce formaţiune acoperă din posterior m. drept abdominal mai jos de linia arcuată *Duglas*?
a) peritoneul parietal
b) peritoneul parietal şi prelungirea aponeurozei m. transvers
c) fascia transversală
d) fascia pelviană parietală
e) aponeuroza m. transvers

44. Teaca anterioară a m. drept abdominal mai sus de linia arcuată *Duglas* este formată din:
a) aponeuroza m. transvers abdomenal
b) aponeuroza m. oblic abdominal extern
c) fascia transversală

d) lamela anterioară a aponeurozei m. oblic abdominal intern
e) aponeuroza m. oblic abdominal intern

45. Peretele anterior al tecii m. drept abdominal mai jos de linia arcuată *Duglas* este format din:
a) aponeuroza m. transvers abdominal
b) aponeuroza m. oblic abdominal extern
c) fascia transversală
d) lamela anterioară a aponeurozei m. oblic abdominal intern
e) aponeuroza m. oblic abdominal intern

46. Peretele posterior al tecii m. drept abdomenal mai sus de linia arcuată *Duglas* este format din:
a) aponeuroza m. transvers abdominal
b) aponeuroza m. oblic abdomenal extern
c) fascia transversală
d) lamela posterioară a aponeurozei m. oblic abdominal intern
e) aponeuroza m. oblic abdominal intern

47. Ce reprezintă linia arcuată *Duglas*?
a) limita de trecere din anterior în posterior a aponeurozei m. oblic abdominal extern
b) limita de trecere din anterior în posterior a aponeurozei m. transvers abdominal
c) limita de trecere din posterior în anterior a aponeurozei m. transvers abdominal
d) limita de trecere din posterior în anterior a lamelei posterioare a aponeurozei m. oblic abdominal intern
e) limita de trecere din posterior în anterior a fasciei transversale

48. Numiți localizarea arterelor epigastrică superioară şi cea inferioară:
a) între muşchiul oblic abdominal intern şi cel extern
b) în ţesutul subcutanat adipos
c) posterior de m. drept abdominal
d) în teaca m. drept abdominal
e) între mm. oblic abdominal intern şi cel transversal

49. Indicați arterele superficiale în regiunea hipogastrului:
a) artera epigastrică superficială
b) artera epigastrică superioară
c) artera circumflexă ileacă superficială
d) artera epigastrica inferioară
e) arterele pudende externe

50. Ce reprezintă linia semilunară *Spiegel*?
a) limita de trecere a m. oblic abdominal intern în aponeuroza sa
b) limita de trecere a m. oblic abdominal extern în aponeuroza sa
c) limita de trecere a regiunii mezogastrice în regiunea hipogastrică
d) o linie ce se află cu 2 – 3cm mai jos de ombilic
e) limita de trecere a m. transvers abdominal în aponeuroza sa

51. Care dintre următoarele afirmaţii referitor la inelul ombilical sunt CORECTE?
a) este un loc slab al peretelui antero-lateral al abdomenului
b) în perioada intrauterină prin jumătatea inferioară a inelului trece uraca şi două artere ombilicale
c) este o regiune unde lipseşte ţesutul adipos subcutanat şi ţesutul preperitoneal
d) în perioada intrauterină prin jumătatea superioară a inelului trece vena ombilicală
e) în stratigrafie are 6 straturi

52. În câte regiuni antomo-topografice este divizat peretele antero-lateral al abdomenului?
a) 6
b) 8
c) 9
d) 4
e) 10

53. Limita inferioara a peretelui abdominal anterolateral trece prin:
a) marginea superioară a simfizei pubiene
b) creasta iliaca
c) linia arcuata *Duglas*

d) ligamentul inghinal
e) linia semilunara *Spigel*

54. Numiți la cine sunt prezente canalele inghinale schematic reprezentate:

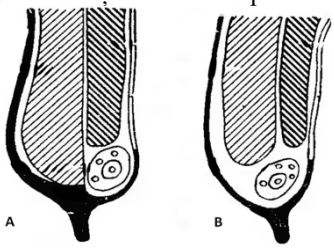

a) A – subiecți sănătoși; B – purtători de hernie
b) A – purtători de hernie; B – subiecți sănătoși
c) A – purtători de hernie; B – hernie inghinală oblică
d) A – hernie inghinală directă; B – hernie inghinală oblică
e) A – hernie inghinală oblică; B – hernie inghinală oblică congenitală

55. Găsiți răspunsurile CORECTE referitor la canalul ombilical:
a) este amplasat între fascia ombilicală și linia albă a abdomenului
b) este amplasat între fascia proprie și linia albă a abdomenului
c) este amplasat între fascia ombilicală și fascia proprie
d) este amplasat între peritoneul parietal și fascia endoabdominală
e) este amplasat între fascia ombilicală și ligamentul rotund al ficatului

56. Limitele canalului ombilical sunt:
a) anterior – suprafața anterioară a *fascia ombilicalis*; posterior – suprafața posterioară a *linia alba* și marginele mediale ale m. rectus abdominis
b) anterior – suprafața anterioară a *fascia ombilicalis* și marginele mediale ale m. rectus abdominis; posterior – suprafața posterioară a *linia alba*
c) anterior – suprafața posterioară a *linia alba* și marginele mediale ale m. rectus abdominis; posterior – suprafața anterioară a *fascia ombilicalis*
d) anterior – suprafața posterioară a *linia alba* și marginele mediale ale m. rectus abdominis; posterior – suprafața anterioară a *fascia ombilicalis*
e) anterior – suprafața posterioară a *fascia umbilicalis* și marginele laterale ale m. rectus abdominis; posterior – suprafața anterioară a *linia alba*

56. Hernii externe sunt:
a) inghinală directă
b) ombilicală
c) diafragmală
d) obturatorie
e) femurală

57. Prin canalul ombilical trece:
a) artera ombilicală
b) uraca
c) vena ombilicală
d) arterele ombilicale și uraha
e) ligmentul rotund al ficatului
! Trebuie revizuit

58. Enumărați formele spațiului inghinal:
a) fisurat
b) rotund
c) oval
d) triunghiular
e) semilunar

59. Unde se proiectează inelul inghinal intern pe peretele abdominal anterolateral:
a) 1,5 cm superior la hotarul dintre 1/3 medie și laterală a ligamentului inghinal
b) 1,5 cm superior la hotarul 1/3 medie și internă a ligamentului inghinal

c) 1,5 cm superior de mijlocul ligamentului inghinal
d) 1,5 cm superior în limitele 1/3 externe a ligamentului inghinal
e) 1,5 cm superior în limitle 1/3 intene ligamentului inghinal

60. Numiți învelișurile funiculului spermatic:
a) fascia cremasterică externă; fascia cremasterică
b) tunica dartos, gubernaculum testis
c) procesul vaginal al peritoneului
d) m. cremaster; fascia cremasterică interna
e) teaca arterei spermatice, fascia *Thompson*

61. Notați afirmația corectă privind definiția de hernie:
a) herniile abdominale reprezinta ieșirea organului parțial sau total în stratul subcutanat al peretelui abdominal anterolateral, la nivelul unor zone slabe ale peretelui abdominal
b) herniile abdominale reprezintă strangularea viscerului, la nivelul unor zone slabe ale peretelui abdominal, preexistente anatomic
c) herniile abdominale reprezintă exteriorizarea partială sau totală a unuia sau mai multe viscere, din cavitatea peritoneală, la nivelul unor zone slabe ale peretelui abdominal, preexistente anatomic cu foița parietală a peritoneului
d) herniile abdominale reprezintă exteriorizarea parțială sau totală a unuia sau mai multe viscere, din cavitatea abdominală, la nivelul unor zone slabe ale peretelui abdominal, cu foița visceralã a peritoneului
e) herniile reprezinta exteriorizarea parțială sau totală a unuia sau mai multe viscere, din cavitatea abdominală

62. Notați afirmația corectă privind canalul peritoneo-vaginal persistent (neobliterat):
a) reprezintă prelungirea fasciei testiculare luată „în cap" de testicul în migraţia lui din regiunea lombară în scrot
b) reprezintă prelungirea fasciei *Thompson* luată „în cap" de testicul în migraţia lui din regiunea lombară în scrot
c) reprezintă prelungirea seroasei peritoneale luată „în cap" de testicul în migraţia lui din regiunea lombară în scrot
d) reprezintă prelungirea fasciei endoabdominale luată „în cap" de testicul în migraţia lui din regiunea lombară în scrot
e) reprezintă prelungirea fasciei transversale luată „în cap" de testicul în migraţia lui din regiunea lombară în scrot

63. Notați afirmația corectă privind hernia inghinală congenitală:
a) în această formă a patologiei procesul vaginal peritoneal constituie sacul herniar
b) această formă a patologiei este caracterizată prin defect în fascia transversală ca urmare a descinderii testicolului
c) în această formă a patologiei sacul herniar prolabează prin foseta inghinală medială
d) în această formă a patologiei sacul herniar traversează spațiul inghinal
e) în această formă a patologiei sacul herniar este localizat între mușchii lați abdominali

64. Ce tip de hernie este reprezentat în imagine:

a) hernie inghinală congenitală
b) hernie inghinală dobândită
c) hernie inghino-scrotală
d) hernie inghinală prin alunecare
e) hernie inghinală directă

65. Ce tip de hernie este reprezentat în imagine:

a) hernie inghinală congenitală
b) hernie inghinală dobândită
c) hernie inghino-scrotală

d) hernie inghinală prin alunecare
e) hernie inghinală directă

OPERAȚII ÎN HERNII

1. Care este metoda de consolidare a peretelui posterior al canalului inghinal în caz de hernie inghinală directă?
a) Bassini
b) Bobrov
c) Spasokukoţki
d) Kimbarovski
e) Girard

2. În hernia inghinală directă este scăzută rezistenţa peretelui:
a) rezistenţa peretelui posterior
b) rezistenţa peretelui anterior
c) rezistenţa peretelui superior
d) rezistenţa peretelui inferior
e) rezistența tuturor pereților

3. Hernia inghinală congenitală pote fi doar:
a) hernie prin alunecare
b) hernie directă
c) hernie strangulată
d) hernie oblică
e) hernie prin alunecare şi directă

4. Indicați raportul sacului herniar față de ligamentul inghinal în hernia inghinală oblică?
a) orientat anterior
b) orientat posterior
c) orientat lateral
d) orientat medial
e) orientat paralel

5. Numiți caracteristicile herniei inghinale oblice?
a) funiculul spermatic este situiat lateral de sacul herniar
b) sacul herniar pătrunde în funiculul spermatic
c) în hernie de dimensiuni mici componentele principale ale funiculului spermatic sunt situate medial de sacul herniar
d) în hernie de dimensiune mare componentele principale ale funiculului spermatic sunt plasate pe suprafaţa sacului herniar
e) funicolul spermatic rămâne intact

7. Care este raportul sacului herniar faţă de ligamentul inghinal în hernia inghinală directă?
a) amplasat anterior
b) traiect posterior
c) transversal sub un unghi față de funicul
d) amplasat medial paralel funiculului
e) amplasat lateral

8. Care este raportul sacului herniar cu funiculul spermatic în hernia inghinală direct?
a) funiculul spermatic este situiat lateral de sacul herniar şi rămâne intact
b) sacul herniar pătrunde în funiculuil spermatic
c) în hernie mică componentele principale ale funuculului spermatic sunt situate medial de sacul herniar
d) în hernie mare componentele principale ale funicului spermatic sunt plasate pe suprafaţa sacului herniar
e) raportul sacului herniar cu funiculul spermatic nu are deosebită însemnătate

9. Indicați tipul de hernie în care testicolul este prezent în sacul herniar:
a) hernie congenitală
b) hernie directă
c) hernie oblică inghinală
d) hernie femorală
e) hernie prin alunecare

10. Care sunt factorii predispozanţi în apariţia herniilor abdominale:
a) tonusul crescut al mușchilor abdominali

b) necorespunderea dintre o sarcină exgerată aplicată asupra mușchilor și posibilități reduse ale acestora
c) presiunea intraabdominală crescută
d) paralizia nervilor peretelui abdominal
e) patologii ce duc la mărirea presiunii intraabdominale

11. Indicați cauza apariţiei herniei inghinale congenitale:
a) încordarea mușchilor presului abdominal
b) creșterea presiunii intraabdominale
c) persistenţa procesului peritoneo-vaginal
d) criptorhidia
e) dilatarea spațiului inghinal

12. Notați etapele pentru herniotomie și hernioplastie.
a) anestezia, mobilizarea sacului herniar
b) repunerea fără revizie a conținutului herniei în cavitatea peritoneală
c) revizia și repunerea conținutului de sac herniar
d) excizia sacului herniar – herniotomia
e) restabilirea defectului peretelui abdominal – hernioplastia

13. Procedeul pentru restabilirea integrității peretelui anterior al canalului inghinal în herniile oblice, reprezentat schematic este:

a) procedeul Martinov
b) procedeul Bassini
c) procedeul Girard
d) procedeul Kukujanov
e) procedeul Lichtenstein

14. Procedeul pentru restabilirea integrității pereților canalului inghinal în hernii inghinale oblice, reprezentat schematic este:

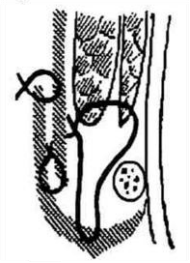

procedeul Martinov
procedeul Bassini
procedeul Girard
procedeul Kukujanov
procedeul Lichtenstein

15. Procedeul pentru restabilirea integrității pereților canalului inghinal în hernii inghinale directe, reprezentat schematic este:

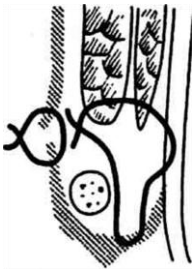

a) procedeul Martinov
b) procedeul Bassini
c) procedeul Kimbarovski
d) procedeul Kukujanov
e) procedeul Lichtenstein

16. Procedeul pentru restabilirea integrității pereților canalului inghinal în hernii inghinale directe, reprezentat schematic este:

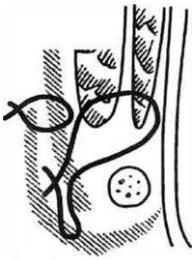

procedeul Martinov
procedeul Bassini
procedeul Kimbarovski
procedeul Kukujanov
procedeul Lichtenstein

17. Procedeul pentru restabilirea integrității pereților canalului inghinal în hernii inghinale directe, reprezentat schematic este:

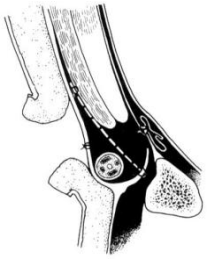

a) procedeul Marcy
b) procedeul Bassini
c) procedeul Kimbarovski
d) procedeul Kukujanov
e) procedeul Lichtenstein

18. Notați etapele herniotomiei în hernia strangulată (FĂRĂ NECROZĂ DE ORGAN) sunt:
a) disecția și mobilizarea sacului herniar
b) deschiderea sacului până la col și transecția inelului de strangulație
c) fixarea conținutului sacului herniar și aprecierea viabilității
d) repunerea conținutului și transecția sacului herniar și hernioplastie
e) rezecția ansei strangulate cu aplicarea anastomozei

19. Notați etapele herniotomiei în hernia strangulată (CU NECROZĂ DE ORGAN) sunt:
a) disecția și mobilizarea sacului herniar
b) deschiderea sacului până la col și fixarea conținutului sacului herniar
c) deschiderea sacului până la col și repunerea conținutului sacului herniar
d) transecția inelului de strangulație și aprecierea viabilității
c) rezecția ansei strangulate cu aplicarea anastomozei

20. Limitele rezecției intestinale în hernia strangulată pentru aplicarea anastomozei este:
a) rezecția intestinală cuprinde 5-10 cm din ansa aferentă și 10-20 cm din ansa eferentă
b) rezecția intestinală cuprinde 10-15 cm din ansa eferentă și 50-70 cm din ansa aferentă
c) rezecția intestinală cuprinde a câte 10 cm din ansa aferentă și din ansa eferentă
d) rezecția intestinală cuprinde 20-25 cm din ansa aferentă și 30-40 cm din ansa eferentă
e) rezecția intestinală se va efectua la nivelul liniei de strangulare cu aplicarea anastomozei

21. Tehnica herniotomiei și hernioplastiei procedeul Bassini în hernia femurală prevede:
a) abord vertical sau oblic ce începe cu 2 cm superior de lig. inghinal și se continuie în jos 7-8 cm
b) mobilizarea sacului herniar până la col

c) deschiderea sacului herniar la fund, examinarea conținutului și transecția sacului herniar
d) închiderea inelului femural profund prin sutura ligamentul inghinal de teaca m. rect
e) închiderea inelului femural profund cu 2-3 suturi între ligamentul inghinal și periostul pubisului mai jos de ligamentul inghinal

22. Procedeul pentru închiderea orificiului profund al canalului femural, prin aplicarea a 2-3 suturi între ligamentul inghinal și periostul osului pubis, în herniile femurale, reprezentat schematic este:

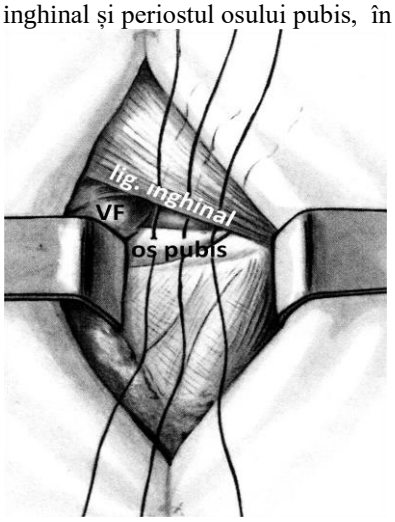

a) procedeul Ruggi
b) procedeul Bassini
c) procedeul Marcy
d) procedeul Kukujanov
e) procedeul Lichtenstein

23. Tehnica herniotomiei și hernioplastiei procedeul Ruggi, în hernia femurală prevede:
a) abord vertical sau oblic cu 2 cm superior de lig. inghinal, de 7-8 cm
b) mobilizarea sacului herniar până la col și deschiderea sacului herniar la fund
c) examinarea conținutului și transecția sacului herniar
d) închiderea inelului femural profund cu 3-4 suturi între lig. inghinal și teaca rectului
e) închiderea inelului femural profund cu 3-4 suturi între lig. inghinal și lig. pectineal prin canalul inghinal

24. Procedeul pentru închiderea orificiului profund al canalului femural, prin aplicarea a 3-4 suturi între ligamentul inghinal și ligamentul pectineu, în herniile femurale, reprezentat schematic este:

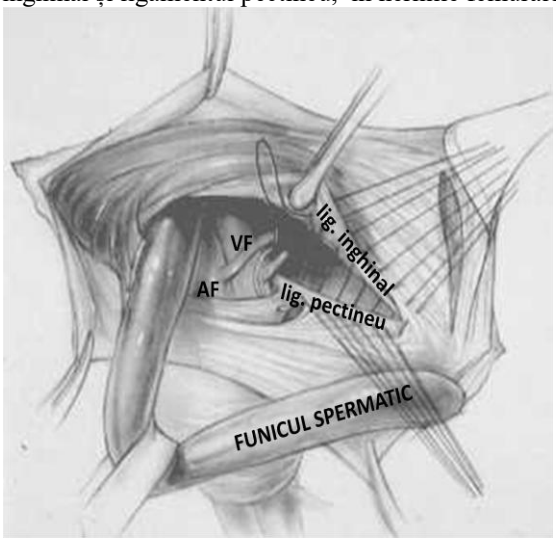

a) procedeul Ruggi
b) procedeul Bassini
c) procedeul Marcy
d) procedeul Kukujanov
e) procedeul Lichtenstein

25. Tehnica herniotomiei și hernioplastiei procedeul Reich, în hernia femurală prevede:
a) abord vertical sau oblic cu 2 cm superior de lig. inghinal, de 7-8 cm

b) mobilizarea sacului herniar până la col și deschiderea sacului herniar la fund
c) examinarea conținutului și transecția sacului herniar
d) firele de sutură vor traversa m. oblic extent→ m. oblic intern → m. transvers→lig. inghinal
e) firele de sutură vor traversa m. oblic intern→m. transvers→periostul osului pubis→lig. inghinal

26. Procedeul pentru închiderea orificiului profund al canalului femural și a spațiului inghinal prin aplicarea suturilor prin **m. oblic intern→m. transvers→periostul osului pubis→ligamentul inghinal**, în herniile femurale, reprezentat schematic este:

a) procedeul Ruggi
b) procedeul Bassini
c) procedeul Reich
d) procedeul Kukujanov
e) procedeul Lichtenstein

27. Indicați procedeul hernioplastiei ombilicale la copii:
a) Mayo
b) Sapejco
c) Lexer
d) Bassini
e) Martânov

28. Ce tip de sutură se aplică în plastia herniilor liniei albe:
a) surget cu fir continuu
b) în bursă
c) în U
d) în Z
e) Mulitanovschi

CAVITATEA PERITONEALĂ

1. Care vene participă în formarea venei porta?
a) vv. gastrică stângă şi mezenterică superioară
b) vv. mezenterică inferioară şi renală
c) vv. mezenterică inferioară şi testiculară (ovarică) stângă
d) vv. mezenterice superioară, inferioară şi lienală
e) vv. renale şi mezenterică superioară

2. Punctați topografia venei portă în cavitatea abdominală?

a) inițial în cavitatea bursei omentale, anterior de capul pancreasului
b) inițial în spațiul retroperitoneal, posterior de capul pancreasului
c) anterior de capul pancreasului, în vestibulul bursei omentale
d) între foițele ligamentului hepatoduodenal
e) posterior de stomac, între foițele ligamentului hepatorenal

3. Indicați ce parte a duodenului este situat anterior de vena portă?
a) superioară
b) descendentă
c) inferioară
d) ascendentă
e) nu trece posterior de duoden

4. Ductul biliar comun (coledocul) între foițele ligamentului hepatoduodenal este situat față de v. portă:
a) din anterior
b) din posterior
c) din dreapta
d) din stânga
e) între vena porta și artera hepatică proprie

5. Spre stânga de v. porta între foițele ligamentului hepatoduodenal trece:
a) a. gastroepiploică dreaptă
b) a. gastroepiploică stângă
c) a. gastrică stângă
d) a. hepatică proprie
e) a. hepatică comună

6. De unde începe lig. hepatoduodenal?
a) de la lobul stâng hepatic
b) de la lobul drept hepatic
c) de la lobul pătrat al ficatului
d) de la hilul hepatic
e) de la lobul caudat al ficatului

7. Ce formațiuni principale conține lig. hepatoduodenal?
a) a. hepatică comună, ductul coledoc, v. lienală
b) ductul coledoc, v. portă, a. hepatică proprie
c) a. gastrică stîngă, vv. hepatice, ductul coledoc
d) a. hepatică comună, v. gastrică dreaptă, ductul coledoc
e) ductul coledoc, v. portă, a. hepatică comună

8. Ce elemente peritoniale contribuie la formarea lig. hepatoduodenal?
a) 2 foițe ale peritoneului visceral din componența lig. gastropancreatic
b) 2 foițe ale peritoneului parietal din componența lig. hepatorenal
c) 2 foițe ale peritoneului visceral din componența omentului mic
d) 2 foițe constituite din fascia transversă și aponeuroza m. transvers
e) 2 foițe constituite din fascia transversă și peritoneul visceral

9. Numiți latura orificiului epiploic reprezentată de lig. hepatoduodenal:
a) anterioară
b) posterioară
c) superioară

d) inferioară
e) medială

10. Între foițele omentului mic trec următoarele formațiuni anatomice:
a) a. gastrică stângă, a. gastrică dreaptă, v. porta
b) a. gastrică stângă, a. gastrică dreaptă, a. lienală
c) a. gastrică stângă, a. gastrică dreaptă, a. colică medie
d) a. gastrică stângă, a. gastrică dreaptă, a. gastroduodenală
e) a. gastrică stângă, a. gastrică dreaptă, a. hepatică proprie

11. Indicați originea a. gastrice stângi?
a) a. mezenterică superioară
b) a. mezenterică inferioară
c) trunchiul celiac
d) a. lienală
e) a. hepatică

12. Indicați originea a. gastrice drepte?
a) trunchiul celiac
b) a. hepatică comună
c) a. hepatică proprie
d) a. lienală
e) aorta abdominală

13. Punctați între foițele cărui logament este localizat trunchiul principal al a. gastrice stângi?
a) lig. hepatogastric
b) lig. frenicocolic
c) lig. frenicogastric
d) lig. gastrocolic
e) lig. hepatoduodenal

14. Epiploonul (omentul) mic este format din următoarele ligamente:
a) gastrocolic, hepatogastric, gastrolienal
b) gastrolienal, hepatorenal, lacunar
c) hepatoduodenal, hepatogastric, frenicogastric
d) hepatogastric, gastropancreatic
e) gastrolienal, duodenorenal

15. Ligamentul hepatoduodenal se întinde între poarta ficatului și:
a) partea descendentă a duodenului
b) partea ascendentă a duodenului
c) partea superioară a duodenului
d) curbura mică a stomacului
e) bursa omentală

16. Ligamentul hepatoduodenal este parte componentă a:
a) omentului mare
b) omentului mic
c) lig. gastropancreatic
d) lig. duodenorenal
e) lig. hepatogastric

17. Care formațiuni anatomice delimitează orificiul Winslow?
a) inferior – duodenul
b) superior – lobul caudat hepatic
c) anterior – ligamentul hepatoduodenal
d) posterior – peritoneul parietal ce acoperă vena cavă inferioară
e) lateral – ligamentul hepatorenal

18. Între foițele ligamentului hepatogastric se află următoarele formaţiuni anatomice:
a) artera gastrică stângă
b) artera hepatică proprie
c) artera gastrică dreaptă

d) v. gastrică stângă
e) vena lienală

19. Peretele posterior al bursei omentale este format de:
a) splină
b) lobul stâng hepatic
c) peritoneul parietal ce acoperă pancreasul, aorta, vena cavă inferioară, rinichiul stâng
d) peritoneul visceral
e) lobul caudat hepatic

20. Ce structuri formează peretele superior al bursei omentale:
a) diafragma
b) suprafaţa inferioară a lobului caudat
c) peretele posterior al stomacului
d) partea posterioară a lobului drept hepatic
e) partea inferioară a duodenului

21. A. gastroepiploică dreaptă porneşte de la:
a) a. lienală
b) a. mezenterică superioară
c) a. gastroduodenală
d) a. mezenterică inferioară
e) a. gastrică stângă

22. Care este raportul stomacului cu peritoneul?
a) retroperitoneal
b) intraperitoneal
c) mezoperitoneal
d) peretele posterior este retroperitoneal
e) peretele anterior este mezoperitoneal

23. Porţiunea abdominală a esofagului în raport cu peritoneul poate fi situată:
a) retroperitoneal
b) intraperitoneal
c) mezoperitoneal
d) în mediastinul posterior
e) în mediastinul anterior

24. Vena portă se găseşte în componenţa ligamentului:
a) hepatogastric
b) gastropancreatic
c) hepatoduodenal
d) gastrocolic
e) hepatolienal

25. Enumărați ducturile ce sunt localizate în lig. hepatoduodenal:
a) hepatic drept şi stâng
b) ductul cistic
c) **ductul coledoc**
d) ductul pancreatic
e) ductul accesor pancreatic

26 Sângele din ficat este drenat în:
a) v. cavă inferioară
b) v. cavă superioară
c) v. lienală
d) v. mezenterică superioară
e) v. gastrică dreaptă, vv. gastrice scurte

27. Care este raportul veziculei biliare faţă de peritoneu?
a) intraperitoneal
b) retroperitoneal
c) mezoperitoneal

d) colul – intraperitoneal, corpul – mezoperitoneal
e) nu are relații cu peritoneul

28. Venele esofagului anastamozează cu:
a) v. portă, v. splenica
b) v. azigos, v. hemiazigos
c) v. gastrică stângă
d) v. cavă inferioară
e) v. mezenterică superioară și v. porta

29. Unde este amplasat n. Latarjet (ramura pilorică/motorie a n. vag)?
a) în apropierea curburii mari gastrice
b) în componența epiplonului (omentului) mic pe curbura mică a stomacului
c) în apropierea fundului gastric
d) de-a lungul canalului piloro-duodenal
e) de-a lungul lig. gastrolienal

30. A. gastroepiploică stângă își ia originea de la:
a) a. gastrică stângă
b) a. gastrică dreaptă
c) a. lienală
d) a. mezenterica superioară
e) a. hepatică proprie

31. Numiți sursele de vascularizare a curburii mari a stomacului:
a) a. mezenterică superioară
b) a. gastroepiploică dreaptă
c) a. lienală
d) a. gastroepiploică stângă
e) aa. gastrice scurte

32. Indicați nervii ce însoţesc porţiunea abdominală a esofagului:
a) nn. splanhnici drept și stâng
b) nn. diafragmali drept și stâng
c) trunchiul simpatic
d) trunchiurile vagale anterior şi posterior
e) trunchiul vagal anterior și n. Latarjet

33. Care formațiuni anatomice formează peretele anterior al bursei omentale?
a) epiploonul mic, splina și lig. gastropancreatic
b) epiploonul mic, splina, stomacul și lobul caudat hepatic
c) lig. hepatogastric, peretele anterior gastric, lobul pătrat al ficatului
d) lobul drept hepatic, epiploonul mic, lig. gastrocolic
e) epiplonul mic, peretele posterior gastric și lig. gastrocolic

34. Orificiul omental formează o comunicare între:
a) etajul superior şi inferior al cavităţii abdominale
b) cavitatea abdominală şi spaţiul preepiploic
c) recesul subhepatic şi bursa omentală
d) etajul superior şi inferior al cavităţii peritoneale
e) cavitatea abdominală şi cavitatea peritoneală

35. Ductul hepatic comun se formează prin confluiența:
a) d. cistic și hepatic stâng
b) d. cistic şi hepatic drept
c) d. hepatic drept şi stâng
d) d. hepatic stâng şi coledoc
e) d. coledoc și d. pancreatic

36. Ductul biliar comun (coledocul) se formează prin unirea:
a) d. cistic şi hepatic comun
b) d. cistic şi hepatic drept
c) d. hepatic drept și stâng

d) d. hepatic stâng şi coledoc
e) d. coledoc și d. pancreatic

37. Numiți suprafața ficatului pe care este localizată vezicula biliară:
a) posterioară
b) anterioară
c) diafragmală
d) viscerală
e) medială

38. Cel mai frecvent a. cistică își are originea de la?
a) a. hepatică comună
b) a. hepatică proprie
c) a. hepatică stângă
d) a. hepatică dreaptă
e) a. gastrică stângă

39. Laturile triughiului *Budde* sunt:
a) superior – ficatul
b) inferior – ductul cistic
c) medial – ductul hepatic comun
d) superior – artera hepatica dreaptă
e) medial – ductul coledoc

40. Etajul superior al cavităţii peritoneale e delimitat de cel inferior prin:
a) ligamentul gastrocolic
b) mezoul colonului descendent
c) mezoul colonului ascendent
d) mezoul colonului transvers
e) mezoul intestinului subţire

41. Numiți porțiunile duodenului situate retroperitoneal:
a) partea superioară
b) partea descendentă
c) partea inferioară
d) partea ascendentă
e) tot duodenul

42. Ductul biliar principal se varsă în:
a) intestinul subţire
b) ampula hepatopancreatică
c) în duodenul descendent
d) partea inferioară a duodenului
e) partea ascendentă a duodenului

43. Raportul splinei cu peritoneul este:
a) retroperitoneal
b) intraperitoneal
c) hilul lienal nu e acoperit cu peritoneu
d) mezoperitoneal
e) parţial acoperită cu peritoneul

44. Pancreasul este localizat:
a) în bursa hepatică
b) în etajul inferior al cavităţii peritoneale
c) retroperitoneal
d) în recesul duodenojejunal
e) în cavitatea bursei omentale

45. Ductul pancreatic principal se deschide în:
a) porţiunea inferioară a duodenului
b) porţiunea descendentă a duodenului
c) papila duodenală mică la nivelul porțiunii descendente

d) ampula hepatopancreatică
e) în bursa omentală

46. Ampula hepatopancreatică se deschide:
a) porţiunea inferioară a duodenului
b) duodenul descendent
c) în duodenul orizontal supeior
d) pe apexul papilei duodenale mici
e) pe apexul papilei duodenale mari

47. Bursa hepatică este delimitată de:
a) din posterior – lig. coronar drept
b) din dreapta **–** lig. falciform
c) din stânga – lig. falciform
d) superior – diafragmul
e) inferior – lobul drept al ficatului

48. Ce reprezintă spaţiul subfrenic drept?
a) cel mai declin loc al recesului subhepatic
b) cel mai declin loc al bursei hepatice
c) se află posterior de suprafaţa superioară a lobului drept al ficatului
d) poate servi ca loc de acumulare a lichidelor patologice
e) nu prezintă nici o importanţă practică

49. Limitele bursei pregastrice:
a) posterior – de omentul mic şi peretele anterior al stomacului
b) superior – diafragma
c) anterior – peretele antero-lateral abdominal
d) superior **–** de hilul hepatic
e) inferior comunică liber cu spaţiul preepiploic

50. Limitele spațiului preepiploic sunt:
a) posterior – de omentul mare
b) anterior – peritoneul visceral
c) anterior – peretele antero-lateral abdominal
d) posterior**–** omentul mic
e) inferior comunică liber cu etajul inframezocolic

51. Care dintre următoarele afirmaţii referitor la bursa omentală sunt corecte?
a) se află posterior de stomac şi omentul mic
b) serveşte ca o cale de acces spre pancreas
c) serveşte loc de acumulare a exudatului în pancreatite sau a conţinutului gastric în perforaţii gastrice
d) are trei recesuri – inferior, superior şi stâng
e) se află anterior de stomac și omentul mic

52. Care sunt limitele triunghiului Callot?
a) din stânga – artera hepatică proprie
b) din dreapta – ductul hepatic biliar comun
c) din stânga – **ductul hepatic biliar comun**
d) inferior-lateral – **ductul cistic**
e) la bază –a. hepatică dreaptă sau cistică

53. Indicați porțiunile coledocului:
a) hilară
b) supraduodenală
c) retroduodenală
d) pancreatică
e) intramurală

54. Numiți ce porțiune a coledocului se compresează în cancerul de cap pancreatic:
a) hilară
b) supraduodenală
c) retroduodenală

d) pancreatică
e) intramurală

55. Enumeraţi ligamentele superficiale ale stomacului:
a) lig. hepatogastric
b) lig. gastropancreatic
c) lig. frenicogastric
d) lig. gastrocolic
e) lig. gastrolienal

56. Enumeraţi ligamentele profunde ale stomacului:
a**)** lig. hepatogastric
b) lig. gastrocolic
c) lig. gastropancreatic stâng
d) lig. gastrolienal
e) lig. gastropancreatic drept (piloropancreatic)

57. Ce vene sunt antrenate în formarea anastomozei porto-cavale la nivelul esofagului abdominal?
a) vena diafragmatică inferioară
b) vena diafragmatică medie
c) vena gastrică stângă
d) vena gastrică dreaptă
e) venele esofagiene inferioare

58. Care sunt ramurile trunchiului celiac?
a) artera gastrică stângă
b) artera gastrică dreaptă
c) artera hepatică comună
d) artera hepatică proprie
e) artera lienală

59. Care dintre următoarele afirmaţii referitor la n. Latarje sunt corecte:
a) este o ramură lungă a nervului vag
b) este o ramură ce inervează porţiunea cardială a stomacului
c) este o ramură ce inervează porţiunea antrală şi pilorică a stomacului
d) trece pe curbura mică a stomacului între foiţele ligamentului hepatogastric
e) trece între foiţele ligamentului frenicogastric

60. Numiți arterele ce au originea de la a. lienală:
a) a. gastrică stângă
b) a. gastrică dreaptă
c) a. gastroepiploică stângă
d) aa. gastrice scurte
e) a. hepatică proprie şi gastroepiploică dreaptă

61. Indicați traseul a. lienale în raport cu pancreasul:
a) de-a lungul marginii posterioare a pancreasului
b) de-a lungul marginii inferioare a pancreasului
c) de-a lungul marginii superioare a pancreasului
d) prin parenchimul pancreatic
e) nu are legătură cu pancreasul

62. Indicați limitele sinusului mezenteric drept:
a) mezoul colonului sigmoid
b) superior – colonul transvers şi mezocolonul lui
c) din dreapta – colonul ascendent
d) medial – colonul descendent
e) din stânga şi inferior – mezoul intestinului subţire

63. Care porţiuni ale intestinului gros sunt situate intraperitoneal?
a) intestinul cec
b) colonul ascendent, colonul descendent
c) apendicele, colonul transvers şi sigmoid

d) **porţiunea supraampulară a rectului**
e) porţiunea ampulară a rectului

64. Care porţiuni ale intestinului gros sunt situate mezoperitoneal?
a) cecul
b) colonul ascendent
c) apendicele, colonul transvers şi sigmoid
d) colonul descendent
e) porţiunea ampulară a rectului

65. Care dintre următoarele afirmaţii referitor la intestinul subţire sunt GREŞITE?
a) este situat mezoperitoneal
b) este situat intraperitoneal
c) este vascularizat din bazinul a. mezenterice superioare
d) este vascularizat din bazinul a. mezenterice inferioare
e) aa. ileale și aa. jejunale pornesc de la semicercumferinţa stângă a arterei mezenterice superioare

66. Numiți sursa de vascularizare a porțiunii drepte a intestinului gros:
a) a. lienale
b) aa. gastroepiploice
c) a. mezenterică inferioară
d) a. mezenterică superioară
e) a. apendiculare

67. Calea predilectă de răspândire a puroiului în apendicita perforativă este:
a) canalul lateral drept
b) recesul duodenojejunal (Treiţ)
c) spaţiul subdiafragmal drept
d) bursa pregastrică
e) **bazinul mic**

68. Ce vene unesc v. portă cu v. cavă inferioară:
a) **v. gastrică stângă, vv. esofagiene, vv. azigos şi hemiazogos**
b) v. rectală superioară, v. rectală medie
c) vv. paraombilicale, v. epigastrică inferioară
d) v. epigastrica superioară, v. epigastrică inferioară
e) v.epigastrică superficială, v.toracoepigastrică

69. Indicați traiectul arterei apendiculare:
a) retroperitoneal
b) prin mezoul intestinului subţire
c) prin mezoul apendicelui
d) pe suprafaţa posterioară a cecului
e) posterior de porţiunea terminală a intestinului subţire

70. Originea arterei apendiculare este:
a) a. colică drepte
b) a. ileocolică
c) a. colică medii
d) a. ileală
e) a. iliacă externă

71. Care nervi constituie plexul celiac?
a) nn. splanhici mic şi mare
b) nn. vagi şi frenic drept
c) plexul hepatic
d) plexul lombar
e) nn. intercostal şi subcostal

72. Care dintre următoarele afirmaţii referitor la canalul lateral drept sunt corecte?
a) din dreapta este delimitat de peretele antero-lateral al abdomenului
b) din stânga este delimitat de colonul ascendent
c) superior comunică cu bursa subhepatică şi bursa hepatică dreaptă

d) inferior comunică cu fosa iliacă dreaptă şi cavitatea bazinului mic
e) este situat mai medial de colonul ascendent

73. Care dintre următoarele afirmaţii se referă la topografia canalului lateral stâng?
a) din stânga este delimitat de peretele antero-lateral al abdomenului
b) din dreapta de colonul descendent şi colonul sigmoid
c) superior de lig. frenicocolic
d) inferior comunică cu cavitatea bazinului mic
e) inferior nu comunică cu cavitatea bazinului mic

74. Care dintre următoarele recese sunt localizate în unghiul ileocecal al intestinului?
a) subhepatic
b) ileocecal superior
c) ileocecal inferior
d) retroapendicular
e) retrocecal

75. Ramurile cărei artere vascularizează jumătatea stângă a colonului?
a) a. mezenterică superioară
b) a. mezenterică inferioară
c) tr. celiac
d) aa. lombare
e) a. colica media

76. Arcada *Riolani* se formează în rezultatul anastomozării nemijlocite a următoarelor artere:
a) a. colică medie şi a. colică dreaptă
b) a. ileocolică şi a. colică dreaptă
c) a. colică medie şi a. colică stângă
d) a. colică stângă şi aa. sigmoidiene
e) a. colică medie şi a. ileocolică

77. Segmenetele critice în vascularizarea colonului sunt:
a) porţiunea incipienta a jejunului
b) ileonul terminal şi unghiul ileocecal (Trave)
c) flexura lienală a colonului (Griffiths)
d) unghiul hepatic al colonului
e) porţiunea rectosigmoidă a colonului (Zudeck)

78. Enumeraţi ramurile a. mezenterice superioare:
a) a. ileocolică
b) a. colică dreaptă
c) a. colică stângă
d) aa. sigmoidiene
e) a. colică medie

79. Peritoneul acopera ficatul din toate părtile cu EXCEPȚIA:
a) superioară
b) posterioară
c) inferioară
d) anterioară
e) medială

80. Câte segmente duodenale deosebim?
a) 2
b) 4
c) 5
d) 3
e) 7

81. Baza apendicelui vermicular pe peretele abdominal anterolateral se proiectează în punctele:
a) punctul Moris Chimmel
b) punctul McBurney
c) punctul Duglas

d) punctul Sonnemburg
e) punctul Lanz

82. Câte sfinctere dispune papila duodenală mare:
a) 2 sfinctere
b) 4 sfinctere
c) 1 sfinctere
d) 3 sfinctere
e) nu dispune de sfinctere deoarece mecanismul antireflux este constituit dintr-un sistem de pliuri-valve

83. Hernia Littre se caracterizează prin amplasarea în sacul herniar a următoarei structuri:
a) apendicelui vermicular
b) peretelui intestinal
c) diverticolului Mekel
d) epiplonului
e) intestinului gros

84. Rinichiul stâng scheletotopic se proiectează la nivelul:
a) vertebrelor 11 - 12 toracice
b) vertebrelor 10 - 11 toracice
c) vertebrelor 1 - 2 lombare
d) vertebrelor 12 toracica și 1-lombară
e) vertebrelor 2 - 3 lombare
! Trebuie revizuit

85. Suprafața anterioară inferioră a stomacului proiectată pe peretele anterolateral al abdomenului are următoarele limitele (triunghiul Labbe):
a) stânga – marginea rebordului costal stâng
b) stânga – marginea mușchiului drept abdominal
c) superior – linia ce unește coasta X din stânga cu coasta VIII din dreapta
d) dreapta – marginea rebordului costal drept
e) inferior – linia ce unește coastele X

86. Care sunt limitele ariei Moosman?
a) din stânga – artera hepatică proprie
b) din dreapta – ductul hepatic biliar comun
c) din stânga – ductul hepatic biliar comun
d) inferior-lateral – ductul cistic
e) la bază –suprafața inferioară a ficatului

87. Care sunt factorii ce favorizează propagarea lichidelor patologice din fosa iliacă dreaptă în etajul supramezocolic?
a) mișcările diafragmului
b) contracțiile mușchilor peretelui abdominal anterolateral
c) peristaltismul colonului ascendent
d) lichidele nu migrează în etajul supramezocolic deoarece persistă ligamentul hepatocolic pe dreapta
e) suprafața înclinată a peretelui posterior abdominal

88. Locurile de acumulare a colecțiilor purulente în apendicita perforativă sunt:
a) recesul hepatorenal
b) recesul duodenojejunal Treiţ
c) spaţiul subdiafragmal
d) sinusul mezenteric drept
e) bazinul mic

89. Raportul segmentelor duodenale cu peritoneul este:
a) segmentul superior intraperitoneal
b) segmentul descendent retroperitoneal
c) segmentul inferior retroperitoneal
d) segmentul ascendent mezoperitoneal
e) raport extraperitoneal al organului

90. Notați afirmația corectă privitor la diverticulul Meckel:

a) reprezintă un vestigiu embrional care se menține uneori și la adult, ca o formațiune „în deget de mănușă” localizat pe marginea antimezostenică a ileonului terminal cu mucoasă de tip gastric
b) reprezintă un vestigiu dobândit la adult, ca o formațiune „în deget de mănușă” localizat pe marginea antimezostenică a ileonului terminal
c) reprezintă un vestigiu embrional care apare la adult, ca o formațiune „în deget de mănușă” localizat pe marginea mezenterică a ileonului terminal
d) reprezintă un vestigiu embrional care apare la adult, ca o formațiune „în deget de mănușă” localizat pe marginea mezenterică a jejunului terminal
e) reprezintă un vestigiu embrional care se menține uneori și la adult, ca o formațiune „în deget de mănușă” localizat pe marginea antimezostenică a intestinului sigmoid

91. Notați afirmația corectă privitor la diverticulul Meckel:
a) este localizat la 70-100 cm distal de flexura duodenojejunală, reprezintă o formațiune „în deget de mănușă”
b) segmentul ombilical al canalului omfalo-mezenteric nu se supune obliterării
c) se obliterează doar segmentul ombilical al canalului omfalo-mezenteric
d) el provine dintr-o anomalie involutivă a canalului omfalo-mezenteric
e) este localizat la 70-100 cm proximal de unghiul ileocecal, reprezintă o formațiune „în deget de mănușă”

92. Care sunt criteriile de diferențiere a intestinului gros de intestinul subțire în timpul unei intervenții chirurgicale:
a) diametrul și culoarea
b) prezența haustrelor și teniilor
c) prezența apendicelor epiploice
d) prezența peritoneului visceral
e) densitatea și duritatea

93. Scheletotopic splina corespunde următoarelor limite:
a) corespunde coastelor VIII - X
b) corespunde coastelor VIII - XII
c) corespunde coastelor X - XII
d) corespunde coastelor VII - XII
e) corespunde coastelor V - X

94. Determinați afirmațiile corecte privind topografia splinei:
a) holototopic – localizată în hipocondrul stâng
b) scheletotopic – corespunde coastelor VIII și X
c) sintopia – suprafața concavă aderă la diafragm; superior și medial – fundul gastric; inferior-medial – coada pancreasului
d) sintopia – surafața concavă superior aderă la diafragm, iar inferior la glanda suprarenală; superior și medial – corpul gastric; inferior-medial – polul suprior al rinichiului stâng
e) holototopic – localizată în hipocondrul stâng, scheletotopic – este intersectată de coasta VII

OPERAȚII PE ORGANELE CAVITĂȚII ABDOMINALE

1. Ce reprezintă laparotomia?
a) procedeu chirurgical ce prevede deschiderea cavității abdominale
b) procedeu chirurgical ce prevede închiderea cavității abdominale
c) procedeu chirurgical ce prevede sutura peretelui abdominal
d) cale de acces chirurgical către organele cavității abdominale
e) nici unul din cele enumerate

2. Incizia McBurney pentru accesarea apendicelui vermicular implică următoarele straturi:
a) pielea, ţesutul subcutan, muşch. transvers, ţesutul preperitoneal, peritoneul
b) pielea, ţesutul subcutan, aponeuroza mușch.oblic extern, ţesutul preperitoneal, peritoneul
c) pielea, ţesutul subcutan, fascia superficială, aponeuroza m. oblic extern, muşchii oblic intern şi transvers, ţesutul preperitoneal, peritoneul
d) pielea, ţesutul subcutan, mușch. oblic extern, fascia superficial, muş. oblic intern şi transvers, ţesutul preperitoneal, peritoneul
e) toate variantele sunt incorecte

3. Care sunt căile de acces în operaţiile pe stomac:
a) laparotomie medio-mediană
b) laparotomie mediană inferioară
c) laparotomie mediană superioară
d) laparatomie transrectală
e) abord laparascopic

4. Cum se procedează cu bontul duodenului în cazul rezecţiei stomacului după procedeul Billroth II:
a) bontul se anastomozează cu ansa jejunului
b) bontul se anastomozează cu bontul gastric
c) bontul se anastomozează cu ansa ileonului
d) bontul se suturează complet
e) procedeul Billrot II nu prevede formarea bontului din duoden

5. Ce structură poate fi lezată în cazul formării orificiului în mezocolonul transvers? Formarea orificiului în mezocolonul transvers reprezintă o etapă a rezecției gastrice procedeul Billrot II pentru a forma anastomoza între bontul gastric și jejun.
a) poate fi lezat ductul coledoc (retroduodenal)
b) poate fi lezată vena porta
c) poate fi lezată a. mezenterica superioară
d) poate fi lezată a. mezenterica inferioară
e) poate fi lezată a. colica medie

6. Rezecţia gastrică procedeul Billrot II în modificarea Hoffmeister-Finsterer prevede formarea anastomozei între bontul gastric și ansa jejunală scurtă (8-10 cm). Pe unde este adusă ansa intestinală spre bontul gastric și care este raportul față de intestinul transvers:
a) anterior de colonul transvers (antecolic)
b) anterior prin omentul mare
c) posterior de colonul transvers (retrocolic)
d) prin mezocolonul colonului transvers
e) prin mezoul intestinului subțire

7. Reprezentarea schematică a rezecției gastrice este procedeul:

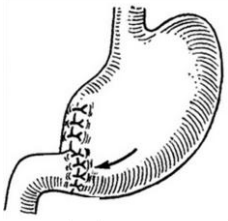

a) procedeul Billrot I
b) procedeul Billrot II
c) procedeul Hoffmeister-Finsterer
d) procedeul Koher

e) procedeul Bolfour

8. Reprezentarea schematică a rezecției gastrice este procedeul:

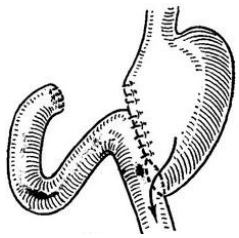

a) procedeul Billrot I
b) procedeul Billrot II
c) modificația Hoffmeister-Finsterer
d) procedeul Koher
e) procedeul Bolfour

9. În cazul rezecţiei gastrice procedeul Hoffmeister-Finsterer se realizează o anastomoză între:
a) bontul gastric suturat pe 1/3 şi duoden
b) bontul gastric complet suturat şi ileon
c) **bontul gastric suturat pe 2/3 şi jejun**
d) bontul gastric suturat pe 1/3 și duoden
e) bontul gastric şi intestinul subţire, tip termino-terminal

10. Care ligament nu poate fi secționat la mobilizarea stomacului pentru rezecţie:
a) ligamentul gastrofrenic
b) ligamentul hepatogastric
c) ligamentul hepatoduodenal
d) ligamentul gastrocolic
e) ligamentul gastrolienal

11. Una din etapele rezecției gastrice prevede ligaturarea trunchiului arterei gastrice stângi. Unde este amplastă și unde se ligaturează acest vas:
a) în componența omentului mic
b) în ligamentului hepatogastric
c) în ligamentului gastrocolic
d) în ligamentului gastropancreatic
e) prin cardia stomacului

12. Notați care procedeu de rezecție gastrică păstrează pasajul alimentar fiziologic:
a) Hoffmeister-Finsterer
b) Ryhle-Polya
c) Billroth II
d) Billroth I
e) Roux

13. Notați indicația pentru aplicarea anusului artificial sunt:
a) cancer al sigmoidului
b) cancer gastric
c) fistulă gastrică tip Toprover
d) cancer rectal inoperabil
e) hernie femorală strangulată

14. Indicaţiile pentru gastroenterostomie sunt:
a) ulcer gastric complicat cu perforație
b) ulcer duodenal complicat cu perforație
c) cancer al cardiei stomacului
d) cancer antral inoperabil
e) cancer de cap de pancreas inoperabil

15. Indicaţiile pentru gastrostomie sunt:
a) cancer gastric neoperabil

b) boala ulceroasă a stomacului
c) pilorostenoza
d) îngustarea esofagului
e) cancer esofagian neoperabil

16. Care din intervenţiile enumerate mai jos sunt paleative:
a) colecistectomie
b) apendectomie
c) colostomie
d) crearea anusului artificial
e) hemicolectomie pe stânga

17. Care din intervenţiile enumerate mai jos sunt radicale:
a) rezecţia gastrică pentru cancer
b) rezecţia gastrică pentru boala ulceroasă
c) rezecţia pancreatoduodenală pentru cancer de cap de pancreas
d) gastrostomia în caz de cancer esofagian
e) gastroenterostomia în caz de cancer stomacal

18. Care din intervenţiile pe intestinul gros, enumerate mai jos, sunt radicale:
a) anastomoza inter-intestinală
b) aplicarea stomei intestinale în cancer de colon
c) hemicolectomie
d) rezecţia colonului transvers
e) crearea anusului artificial

19. Care trebuie să fie lungimea ansei intestinale la efectuarea gastroenterostomiei retrocolice posterioare?
a) 5-10 cm
b) 15-20 cm
c) 20-30 cm
d) 30-40 cm
e) 45-50 cm

20. Care trebuie să fie lungimea ansei intestinale la efectuarea gastroenterostomiei antecolice anterioare?
a) 10-15 cm
b) 15-20 cm
c) 20-30 cm
d) 30-40 cm
e) 40-60 cm

21. Gastroenterostomia reprezintă aplicarea anastomozei între stomac și ansa intestinului subțire. Câte tipuri de gastroenteroanastomoze cunoașteți:
a) gastroenterostomia antecolica anterior
b) gastroenterostomia antecolica posterior
c) gastroenterostomia retrocolica anterior
d) gastroenterostomia retrocolica posterior
e) gastroenterostomia postero-anterior

22. Notați care sunt indicaţiile pentru înlăturarea splinei:
a) ruperea masivă a splinei
b) splenomegalia
c) chisturi echinococice
d) cancer al papilei duodenale mari
e) fractura coastelor V-VII pe stânga

23. În grosimea cărei formațiuni anatomice sunt ligaturate vasele lienale în splenectomie:
a) lig.hepatogastric
b) lig.gastropancreatic
c) lig.gastrolienal
d) bursa omentală
e) lig.hepatoduodenal

24. Ce metode de hemostază în cazul plăgilor ficatului cunoaşteţi?

a) sutura Kuznețov-Penschi
b) plastia plăgilor ficatului cu epiplonul
c) utilizarea peliculei hemostatice
d) sutura Albert
e) sutura Lambert

25. Indicați căile de acces spre ficat:
a) Fiodorov
b) Courvoisier-Kocher
c) Rio-Branco
d) Phannenschtiel
e) Lenander

26. Notați tipurile de apendicectomie:
a) apendicectomie intermediană
b) apendicectomie mixtă
c) apendicectomie anterogradă
d) apendicectomie retrogradă
e) toate sunt corecte

27. Numiți căile de acces către apendicele vermicular:
a) Kocher
b) Pfannenștil
c) Lenander
d) Mc Burney
e) laparatomie mediomediană

28. Ce reprezintă gastrostomia?
a) gastrostomia reprezintă aplicarea unei fistule gastrice externe
b) gastrostomia reprezintă aplicarea unei fistule jejunale
c) gastrostomia reprezintă aplicarea unei fistule ileale
d) gastrostomia reprezintă aplicarea unei fistule între stomac și jejun
e) gastrostomia reprezintă aplicarea unei fistule între stomac și duoden

29. Ce tehnici chirurgicale sunt utilizate în tratamentul ulcerului perforant
a) sutura simplă a ulcerului
b) sutura și plombarea ulcerului cu o breșă de oment
c) excizia și sutura ulcerului
d) ulcerul perforant nu se operează
e) vagotomia trunculară

30. Ce reprezintă enterotomia?
a) procedeu chirurgical de deschidere a lumenului gastric
b) procedeu chirurgical de deschidere a lumenului intestinal
c) procedeu chirurgical de închidere a lumenului intestinal
d) procedeu chirurgical de instalare a anastomozei interintestinale
e) procedeu chirurgical de instalare a gastroenteroanastomozei

31. Anastomoza intestinală se aplică cu scop de restabilire a continuității tractului intestinal. În dependență de tipul conexiunii deosebim:
a) anastomoză termino-terminală
b) anastomoză latero-laterală
c) anastomoză termino-laterală
d) anastomoză latero-terminală
e) anastomoza între ansa aferentă și cea proximală

32. Una din metodele nechirurgicale privind stoparea hemoragiei din venele esofagiene este tamponarea esofagului. Notați ce tip de sondă se va utilizată în tamponada (hemostaza) venelor esofagiene:
a) tamponada esofagului cu sonda Foley
b) tamponada esofagului cu sonda Linton
c) tamponada esofagului cu sonda Linton-Nachlas
d) tamponada esofagului cu sonda Sengstaken-Blakemore
e) tamponada esofagului cu sonda naso-gastrică

33. Ce tip de sondă pentru tamponarea venelor esofagiene în cazul hemoragiei este reprezentat în imagine:

a) sonda Fogarty
b) sonda Linton
c) sonda Linton-Nachlas
d) sonda Sengstaken-Blakemore
e) sonda naso-gastrică

34. Colecistectomia reprezintă înlăturarea pe cale chirurgicală a veziculei biliare. Notați căile de acces chirurgical pentru colecistectomie.
a) laparatomie mediană superioară
b) laparatomie subcostală dreaptă
c) laparatomie unghiulară (abord Rio-Branco)
d) acces laparoscopic
e) laparatomie medio-mediană

35. Câte metode de înlăturare a veziculei biliare cunoașteți.
a) colecistectomie anterogradă
b) colecistectomie retrogradă
c) colecistectomie bipolară
d) colecistotomie
e) colecistostomie

36. Ce presupune sutura intestinală:
a) sutura aplicată pe organele tractului gastrointestinal
b) sutura aplicată pe faringe, esofag, stomac
c) sutura aplicată pe intestinul subțire și colon
d) se aplică cu acele intestinale (rotunde)
e) se aplică cu acele tăietătoare (triunghiulare)

37. Indicați cerințele ce trebuiesc respectate în timpul aplicării suturii intestinale:
a) suprapunerea țesuturilor omogene
b) să fie ermetică și mecanic trainică
c) păstrarea vascularizării și hemostaza adecvată
d) să nu fie stenozantă
e) suprapunerea unor segmente de calibru diferit

38. Indicați tipurile de sutură intestinală în raport cu lumenul intestinal:
a) penetrante
b) nepenetrante
c) sero-seroase
d) sero-musculare
e) surget marginal continuu

39. Indicați tipurile de suturi intestinale nepenetrante:
a) sero-seroase
b) surget marginal continuu
c) sero-musculare
d) sero-musculo-submucoasă
e) sutura mucoasei

40. Indicați tipurile de sutură intestinală după suprapunerea țesuturilor:
a) marginale
b) invaginante (ce asigură contactul între tunicile seroase)
c) dezinvaginante (ce asigură contactul dintre tunicile mucoase)
d) combinate (invaginante-dezinvaginante)
e) sero-seroasă

41. Ce presupune sutura intestinală Lamber?
a) contactul bun al seroasei
b) stă la baza chirurgiei digestive
c) permite acoperirea plăgilor gastrice și intestinale
d) este o sutură sero-seroasă
e) este o sutură în bursă

42. Indicați afirmațiile corecte despre laparocenteză:
a) reprezintă puncția cavității peritoneale
b) se efectuiază la mijlocul distanței dintre ombilic și marginea superioară a pubisului
c) se efectuiază pe marginea superioară a pubisului
d) se face cu scop de diagnostic și tratament
e) se efectuiază la mijlocul distanței dintre ombilic și spina iliacă antero-superioară

43. Indicați tipurile de sutură intestinală aplicată în cazul plăgilor de dimensiuni mici:
a) sutură sero-musculară
b) sutură în bursă
c) sutură în Z
d) sutură în două planuri
e) sutură în trei planuri
! Trebuie revizuit

44. Indicați căile de acces chirurgical spre pancreas
a) prin ligamentul gastrocolic
b) prin omentul mic
c) prin regiunea lombară
d) prin orificiul epiploic
e) prin ligamentul gastrolienal

REGIUNEA RAHIDIANĂ

1. Apreciaţi curburile fiziologice ale coloanei vertebrale orientate anterior în plan sagital:
a) curbura cervicală – lordoză
b) curbura toracică – lordoză
c) curbura lombară – cifoză
d) curbura sacrală – cifoză
e) curbura lombară – lordoză

2. Care ligamente se situează pe corpurile vertebrelor pe parcursul coloanei vertebrale?
a) ligamentele interspinale ale vertebrelor
b) ligamentul longitudinal anterior
c) ligamentul longitudinal posterior
d) ligamentele galbene
e) ligamentele trasnversale

3. Indicați consecutivitatea corectă a tunicelor măduvii spinării de la exterior spre interior:
a) pia mater, arahnoida, dura mater
b) dura mater, arahnoida, pia mater
c) arahnoida, dura mater, pia mater
d) arahnoida, pia mater, dura mater
e) dura mater, pia mater, arahnoida

4. Determinaţi care din definiţiile enumerate reprezintă cifoză:
a) curbura segmentului coloanei vertebrale cu convexitatea în posterior
b) curbura segmentului coloanei vertebrale cu convexitatea în anterior
c) curbura segmentului coloanei vertebrale cu convexitatea în lateral
d) curbura segmentului coloanei vertebrale cu convexitatea în medial
e) coloana vertebrală este fără curburi

5. Determinaţi care din definiţiile enumerate reprezintă scolioză:
a) curbura segmentului coloanei vertebrale cu convexitatea în posterior
b) curbura segmentului coloanei vertebrale cu convexitatea în anterior
c) curbura segmentului coloanei vertebrale cu convexitatea în lateral
d) curbura segmentului coloanei vertebrale cu convexitatea în medial
e) coloana vertebrală este fără curburi

6. Determinaţi care din definiţiile enumerate reprezintă lordoză:
a) curbura segmentului coloanei vertebrale cu convexitatea în posterior
b) curbura segmentului coloanei vertebrale cu convexitatea în anterior
c) curbura segmentului coloanei vertebrale cu convexitatea în lateral
d) curbura segmentului coloanei vertebrale cu convexitatea în medial
e) coloana vertebrală fără curbură

7. Apreciaţi denumirea INCORECTĂ ale curburilor fiziologice ale coloanei vertebrale:
a) curbura cervicală cu convexitatea în anterior – lordoză
b) curbura toracică cu convexitatea în posterior – cifoză
c) curbura lombară cu convexitatea în anterior – cifoză
d) curbura sacrală cu convexitatea în posterior – lordoză
e) curbura lombară cu convexitatea în anterior – lordoză

8. Care artere participă la vascularizarea vertebrelor cervicale?
a) aa. vertebrale
b) aa. cervicale ascendente
c) aa. cervicale profunde
d) aa. carotide externe
e) aa. carotide interne

9. Care artere participă la vascularizarea vertebrelor toracale?
a) aa. epigastrice inferioare
b) aa. intercostale supreme
c) aa. intercostale
d) aa. transversale ale gâtului

e) aa. cervicale superficiale

10. Care artere participă la vascularizarea vertebrelor lombare şi sacrale?
a) aa. lombare
b) aa. sacrale laterale
c) a. sacrală mediană
d) a. rectală superioară
e) a. rectală inferioară

11. Puncţia lombară la adulţi este recomandă:
a) între apofizile spinoase ale vertebrelor Th_{11-12}
b) între apofizele spinoase ale vertebrelorTh_{12}–L_1
c) între apofizile spinoase ale vertebrelor L_{1-2}
d) între apofizile spinoase ale vertebrelor L_{2-3}
e) între apofizile spinoase ale vertebrelor L_{3-4} sau L_{4-5}

12. Puncţia lombară la copii este recomandă:
a) între apofizele spinoase ale vertabrelorTh_{12}–L_1
b) între apofizile spinoase ale vertebrelor L_{1-2}
c) între apofizile spinoase ale vertebrelor L_{2-3}
d) între apofizile spinoase ale vertebrelor L_{3-4}
e) între apofizile spinoase ale vertebrelor L_{4-5}

13. Unde este localizat spaţiul epidural spinal?
a) între dura mater şi arahnoidă
b) între periostul canalului vertebral (*endorahis*) şi dura mater
c) între arahonidă şi pia mater
d) între lamelele dura mater
e) sub dura mater și extern de pia mater

14. Unde se află spaţiul subdural?
a) între pia mater și creer
b) între lamelele dura mater
c) între dura mater şi arahnoidă
d) între dura mater şi periostul canalului vertebral
e) între arahnoidă și pia mater

15. Unde se află spaţiul subarahnoidean?
a) între pia mater și creer
b) între lamelele dura mater
c) între dura mater şi arahnoidă
d) între dura mater şi periostul canalului vertebral
e) între arahnoidă şi pia mater

16. Câte perechi de nervi spinali cu originea în măduva spinării distingem?
a) C – 7, Th – 12, L – 5, S – 5, Co – 1 = 30 de perechi
b) C – 8, Th – 12, L – 5, S – 5, Co – 1 = 31 de perechi
c) C – 8, Th – 12, L – 5, S – 5, Co – 2 = 32 de perechi
d) C – 9, Th – 13, L – 6, S – 4, Co – 1 = 33 de perechi
e) C – 10, Th – 12, L – 5, S – 5, Co – 3 = 35 de perechi

17. Indicați AFIRMAȚIILE corecte:
a) linia imaginară ce unește ambele unghiuri ale scapulei, corespunde apofizei spinoase Th_{VII}
b) linia imaginară ce unește ambele unghiuri ale scapulei corespunde apofizei spinoase Th_V
c) linia orizontală imaginară ce trece prin spina scapulei, corespunde Th_{III}
d) linia imaginară ce unește ambele creste iliace, corespunde $L_{IV} – L_V$
e) linia imaginară ce unește ambele creste iliace corespunde L_{III} - L_{IV}

18. Indicați straturile la efectuarea punctiei lombare?
a) pielea și stratul celular subcutanat
b) ligamentele: supraspinal, interspinal și galben
c) dura mater şi arahnoidă
d) dura mater şi pia mater

e) ligamentele: supraspinal, intertransversal și galben

19. Indicați conținutul spațiului epidural:
a) țesut celular
b) lig. denticulat
c) plex venos
d) țesut conjunctiv
e) lichid cefalo-rahidian
! Trebuie revizuit

20. Indicați ce structuri delimitează spațiul subdural?
a) sub pia mater
b) sub arahnoidă
c) între dura mater și arahnoidă
d) între dura mater și periostul canalului vertebral
e) între arahnoidă și pia mater

21. Numiți spațiul prin circulă lichidul cefalo-rahidian?
a) epidural
b) subdural
c) subarahnoidian
d) între foițele durei mater
e) nici un răspuns nu este corect

22. Care dintre afirmațiile despre ce se referă regiunea rahidiană sunt CORECTE?
a) diametrul canalului coloanei vertebrale în mediu este de 2,5cm ^{2}
b) regiunea lombară a canalului coloanei vertebrale are diametrul de 3,5cm ^{2}
c) regiunea cervicală a canalului coloanei vertebrale are diametrul de 2,9cm ^{2}
d) regiunea lombară a canalului coloanei vertebrale are diametrul de 2,5cm ^{2}
e) diametrul canalului coloanei vertebrale în mediu este de 3,5cm ^{2}
! Trebuie revizuit

23. Care este raportul dintre nivelul de origine a rădăcinilor nervilor spinali din măduva spinării și locului de ieșire a nervilor spinali proprii din canalul vertebral în regiunea cervicală?
a) regiunea cervicală superioară – rădăcinele au o direcție orizontală
b) regiunea cervicală superioară – rădăcinele au o direcție oblică
c) regiunile cervicală inferioară și toracică superioară – segmentele nervoase sunt situate cu o vertebră mai sus față de nivelul de ieșire
d) regiunile cervicală inferioară și toracică superioară – segmentele nervoase sunt situate cu două vertebe mai sus față de nivelul de ieșire
e) regiunile cervicală inferioară și toracică superioară – segmentele nervoase corespund vertebrelor

24. Care este raportul dintre nivelul de origine a rădăcinilor nervilor spinali din măduva spinării și locului de ieșire a nervilor spinali proprii din canalul vertebral în regiunea toracică și lombară?
a) regiunea toracică medie – segmentele nervoase sunt situate cu două vertebre mai sus față de nivelul de ieșire
b) regiunea toracică inferioară – segmentele nervoase sunt situate cu două vertebre mai sus față de nivelul de ieșire
c) regiunile toracică inferioară – segmentele nervoase sunt situate cu trei vertebre mai sus
d) nivelul de ieșire a segmentelor nervoase lombare este Th $_{X, XI}$ și parțial Th $_{XII}$
e) nivelul de ieșire a segmentelor nervoase lombare este $L_{I, II}$ și L_{III}

25. Legătura dintre trunchiul simpatic și nervii spinali se realizează prin?
a) ramurile meningiene
b) ramurile postganglionare
c) ramurile comunicante
d) ramurile preganglionare
e) ganglionii spinali

26. Indicați afirmațiile CORECTE referitoare la topografia arterei Adamchevici:
a) artera Adamchevici, cu originea de la aortă, vascularizează practic 2/3 inferioare ale măduvei spinării
b) artera Adamchevici pătrunde în canalul medular printr-un orificiu intervertebral în 75 % cazuri din stânga (Th_9-Th_{11})
c) artera Adamchevici pătrunde în 25 % cazuri din stânga

d) artera Adamchevici are un diametru aproximativ de 2mm
e) artera Adamchevici are un diametru aproximativ de 8 mm

27. Notați răspunsul care indică membranele meningeale de la exterior spre interior:

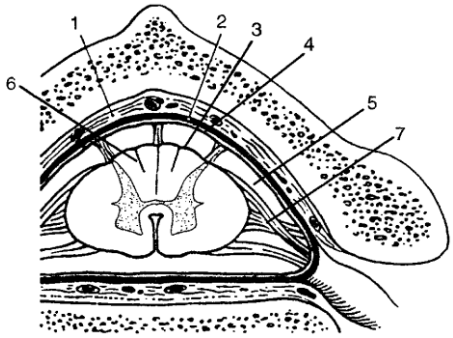

a) 1, 2, 4
b) 2, 4, 3
c) 4, 5, 7
d) 3, 4, 7
e) 2, 4, 7

28. Notați răspunsul care indică spațiile meningiene:

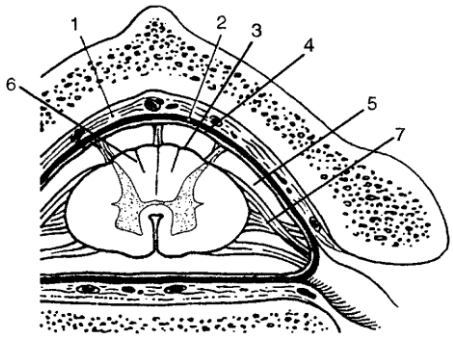

a) 1, 2
b) 2, 4
c) 1, 5
d) 2, 5
e) 4, 5

29. Indicați limitele triunghiului suboccipital:

a) superior-extern – *m. obliquus capitis superior*
b) inferior-extern – *m. obliquus capitis inferior*
c) intern – *m. rectus capitis major*
d) superior-extern – *m. semispinalis capitis*
e) inferior-extern – *m. splenius capitis*

30. Indicați formațiunile ce traversează triunghiul suboccipital:
a) n. suboccipitalis
b) a. vertebralis
c) n. occipitalis minor
d) n. occipitalis major
e) a. basilaris

31. Care din afirmațiile dintre mai jos referitor la discul intervertebral sunt GREȘITE?
a) constituie aproximativ 20% din înălțimea coloanei vertebrale
b) este format din inel fibros și nucleu pulpos
c) este foarte bine vascularizat
d) biomecanica coloanei vertebrale depinde de starea discurilor intervertebrale
e) sunt formațiuni nesemnificative între două vertebre

REGIUNEA LOMBARĂ

1. Indicați limitele regiunii lombare:
a) superior – coasta XII
b) inferior – crestele iliace şi osul sacral
c) medial – linia paravertebrală
d) medial – linia verticala trasată pe apofizele spinoase ale vertebrelor lombare
e) lateral – linia medie axilară trasată până la creasta iliacă

2. Care mușchi sunt situați în porțiunea medială a regiunii lombare?
a) m. psoas
b) m. erector spinal
c) m. patrat lombar
d) m. abdominal oblic intern
e) m. abdominal oblic extern

3. Care mușchi se află în porțiunea laterală a regiunii lombare?
a) m. transvers abdominal
b) m. abdominal oblic intern
c) m. abdominal oblic extern
d) m. psoas
e) m. patrat lombar

4. Dedublarea cărei aponevroze formează teacă pentru m. erector spinal?
a) fascia thoracolumbalis
b) fascia m. abdominal oblic extern
c) fascia m. abdominal oblic intern
d) fascia m. abdominal transvers
e) fascia m. trapez

5. Numiți laturile triunghiului lombar Petit:
a) marginea m. lat al spatelui
b) margina m. abdominal oblic extern
c) margina m. abdominal oblic intern
d) creasta iliacă
e) m. abdominal transvers

6. Planșeul triunghiului lombar Petit este constituit din:
a) m. lat al spatelui
b) m. abdominal oblic extern
c) m. abdominal oblic intern
d) creasta iliacă
e) m. abdominal transvers

7. Indicați formațiunile ce traversează triunghiului lombar Petit:
a) a. lombară
b) fasciculul neurovascular subcostal
c) n. iliohipogastric
d) n. ilioinghinal
e) nici o formațiune

8. Laturile spațiului lombar Lesghaft-Grynfelt:
a) m. dințat posterior inferior
b) coasta XII
c) m. abdominal oblic intern
d) m. erector spinal
e) aponevroza m. trasvers abdominal

9. Planșeul spațiului lombar Lesghaft-Grynfelt e constituit de:
a) m. dințat posterior inferior
b) coasta 12
c) m. abdominal oblic intern
d) m. erector spinal

e) aponeuroza m. trasvers abdominal

10. Spaţiului lombar Lesghaft-Grynfelt este localizat sub:
a) m. dințat posterior inferior
b) m. trapez
c) m. abdominal oblic intern
d) m. erector spinal
e) m. lat al spatelui

11. Indicați structura ce traversează spaţiul lombar Lesghaft-Grynfelt:
a) fascicolul neurovascular subcostal
b) coasta 12
c) n. iliohipogastric
d) a. lombară
e) m. psoas minor

12. Indicați importanța aplicativă a triunghiului lombar Petit şi spaţiului lombar Lesghaft-Grynfelt:
a) sunt locuri slabe şi aici pot apărea hernii lombare
b) pot servi ca cale de acces miniinvaziv (endoscopic)
c) loc pentru ieşirea purulenţelor din spaţiul retroperitoneal
d) servesc ca puncte de reper extern
e) se evedenţiază bine antomic, dar nu au valoare clinică

13. Ligamentul lumbocostal are la bază următoarea formațiune anatomică:
a) aponeuroza mușchiului transvers abdominal
b) fascia lombodorsală
c) fascia proprie
d) fascia quadrata
e) nici un răspuns nu este corect

14. Ce nervi trec între mușchiul patrat lombar și fascia ce îl acoperă din anterior:
a) n. subcostal
b) n. iliohipogastric
c) n. ilioinghinal
d) n. femoral
e) n. sciatic

SPAŢIUL RETROPERITONEAL

1. Spaţiul retroperitoneal este delimitat:
a) posterior – de fascia endoabdominală
b) posterior – de fascia retroperitoneală
c) anterior – de fascia retroperitoneală
d) anterior – lamela posterioară a peritoneului parietal
e) anterior – de fascia prerenală

2. Numiți fasciile spațiului retroperitoneal:
a) fascia retroperitonealis
b) fascia prerenalis
c) fascia retrorenalis
d) fascia retrocolica (Toldti)
e) fascia endoretroperitonealis

3. Stratul celuloadipos retroperitoneal propriu zis este delimitat de:
a) fascia endoabdominalis (transversa)
b) fascia retrorenalis
c) fascia prerenalis
d) fascia retroperitonealis
e) peritoneul parietal

4. Stratul celuloadipos paranefral este delimitat de:
a) fascia endoabdominalis
b) fascia retrorenalis
c) fascia prerenalis
d) fascia retroperitonealis
e) peritoneul parietal

5. Stratul celuloadipos paracolon este delimitat de:
a) fascia endoabdominalis şi peritoneul parietal
b) fascia retrorenalis şi peritoneul parietal
c) fascia prerenalis
d) fascia retroperitonealis şi peritoneul parietal
e) fascia retrocolica (Toldti) şi peritoneul parietal

6. Enumerați formațiunile localizate în stratul celuloadipos retroperitoneal propriu zis:
a) ramurile plexului lombar
b) trunchiul neural simpatic
c) ganglioni limfatici
d) plexul celiac
e) plexul mesenterial superior

7. Indicați formațiunile localizate în stratul celuloadipos paranefral:
a) rinichii şi pediculii renali
b) glanda suprarenală
c) aorta abdominală
d) vena cava inferioară
e) vena porta

8. În stratul celuloadipos retroperitonial sunt situate:
a) ureterul
b) duodenul, porţiunea descendentă şi orizontală inferioară
c) pancreasul
d) glanda suprarenală
e) aorta şi v. cava inferior

9. Numiți fascia ce formaează teacă pentru glanda suprarenală:
a) fascia endoabdominalis
b) fascia retrorenalis
c) fascia prerenalis
d) fascia retroperitonealis

e) fascia retrocolică

10. Indicați direcțiile de răspândire primară a purulenţelor din stratul celular adipos retroperitoneal propriu zis:
a) în stratul celuloadipos paranefral
b) în stratul celuloadipos paracolic
c) în spaţiul parapleural prin locurile slabe ale diafragmului
d) în regiunea antero-mediala a coapsei prin lacuna musculară
e) în spaţiul paraureteral

11. Răspândirea primară a purulenţelor din stratul celuluadipos paranefral are loc:
a) în stratul celuloadipos retroperitoneal propriu zis
b) în stratul celuloadipos paracolic
c) nu e posibilă răspândirea primară, deoarece purulenţa se delimitează de septuri fasciale indurate
d) în spaţiul celuloadipos parietal al pelvisului
e) în spaţiul paraureteral

12. Răspândirea primară a purulenţelor din stratul celuluadipos paracolic are loc:
a) în spaţiul subdiafragmal extraperitoneal şi parapleural
b) în stratul celuloadipos retroperitoneal propriu zis
c) în spaţiul parapleural
d) în spaţiul celuloadipos parietal al pelvisului
e) în spaţiul paraureteral

13. Raportul ureterului cu structurile spaţiului retroperitoneal sunt:
a) posterior de arterele şi venele lombare
b) posterior de vasele testiculare (ovariene)
c) anterior de nervul genitofemoral
d) ataşat de peritoneul parietal la nivelul liniei terminale
e) lateral de m. patrat lombar

14. N. femural este situat între?
a) mm. psoas mare şi patrat lombar
b) **mm. iliac şi psoas mare**
c) mm. psoas mare şi mic
d) mm. patrat lombar şi fascia lui
e) mm. psoas şi vasele iliace comune

15. Unde este situat n. genitofemoral?
a) perforează fascia *psoas* şi trece pe faţa anterioară a m. psoas mare
b) pe faţa posterioară a m. psoas mare
c) între mm. psoas mare şi patrat lombar
d) între mm. psoas mare şi iliac
e) între fascia tranversă şi peritoneul parietal

16. Indicați afirmațiile corecte depre artera renală aberantă:
a) poate cauza hidronefroză
b) îşi ia originea din a. renală sau aortă
c) majoritatea arterelor aberante vascularizează polul inferior
d) ignorarea acestei artere provoacă hemoragii abundente sau necroza polului inferior al rinichiului
e) nu prezintă interes clinic

17. Ureterul în spaţiul retroperitoneal la nivelul liniei terminale intersectează?
a) din stânga – a. iliaca communis
b) din dreapta – a. iliaca externa
c) din stânga – a. iliaca externa
d) din dreapta – a. iliaca communis
e) din stânga şi din dreapta – a. iliaca communis

18. Proiecţia rinichilor pe peretele abdominal anterolateral:
a) în epigastru, hipocondrul drept şi stâng
b) în mezogastru şi regiunile abdominale laterale
c) în epigastru şi mezogastru
d) în hipogastru, regiunile inghinale dreaptă și stângă

e) în ombilicală, regiunile laterale dreaptă și stângă

19. Proiecţia hilului renal pe peretele abdominal anterior:
a) corespunde cu locul de intersecţie a m. drept abdominal cu arcul costal
b) cu 5 cm mai inferior de intersecţia m. drept abdominal cu arcul costal
c) la nivelul arcului costal și apendicile xifoid
d) cu 2 cm mai superior de umbilic
e) la nivelul apexului apendicelui xifoid

20. Proiecţia hilului renal pe peretele abdominal posterior:
a) corespunde cu locul de intersecţie a marginii laterale a m. erector spinal cu coasta XII
b) cu 10 cm mai inferior de marginea laterală a m. erector spine cu coasta XII
c) cu 5 cm mai inferior de intersecția marginei laterale a m. erector spinal cu coasta XII
d) o linie imaginară orizontală trasată prin L_3 care intersectează cu linia scapulară
e) corespunde cu mijlocul distanței dintre coasta XII și crista iliacă

21. Raportul formaţiunilor anatomice ale hilului renal din anterior spre posterior:
a) artera, vena, ureterul
b) vena, artera, ureterul
c) artera, ureterul, vena
d) ureterul, artera, vena
e) vena, ureterul, artera

22. Indicați holotopia rinichiului drept:
a) lobul drept al ficatul
b) porţiunea descendentă a duodenului
c) porţiunea superioară a colonului ascendent şi ansele intestinului subţire
d) aorta
e) stomacul

23. Indicați holotopia rinichiului stâng:
a) coada pancreasului şi splina
b) porţiunea superioară a colonului descendent
c) ansele intestinului subţire
d) peretele posterior a bursei omentală
e) colonul sigmoid

24. Raportul glandei suprarenale din dreapta cu formaţiunile anatomice limitrofe:
a) lobul drept al ficatului din anterior
b) diafragmul din posterior
c) aorta abdominală
d) vena cavă inferioară
e) ganglionii plexului celiac

25. Raportul glandei suprarenale din stânga cu organele limitrofe:
a) corpul pancreasului
b) perete posterior al bursei omentale
c) vena cavă inferioară
d) aorta abdominală și plexul celiac
e) diafragmul din posterior

26. Proiecţia ureterelor pe peretele abdominal anterolateral corespunde:
a) pe marginea laterală a mm. drepţi abdominali
b) pe marginea medială a mm. drepţi abdominali
c) cu 6 cm mai lateral de marginea mm. drepţi abdominali
d) cu 6 cm mai medial de marginea medială a mm. drepţi abdominali
e) pe linia albă a abdomenului

27. Proiecţia ureterelor pe peretele posterior al abdomenului:
a) corespunde verticalei trasate din coasta XII
b) linia ce uneşte apofizele transversale ale vertebrelor lombare
c) corespund liniilor scapulare
d) corespund liniilor axilare posterioare

e) corespund liniilor axilare mediale

28. Numiți ramurile viscerale ale aortei abdominale?
a) trunchiul celiac
b) arterele testiculare (ovarice)
c) arterele mesenterice, superioră şi inferioară
d) arterele renale şi suprarenale medie
e) arterele frenice inferioare

29. Muniți ramurile parietale ale aortei abdominale?
a) arterele frenice inferioare
b) arterele lombare
c) artera sacrală mediană
d) arterele testiculare (ovarice)
e) arterele suprarenale medie

30. Care formaţiuni anatomice intersectează vena cavă inferioară din posterior?
a) artera renală dreaptă
b) artera renală stângă
c) arterele lombare din dreapta
d) artera testiculară dreaptă (ovarică dreaptă)
e) artera frenică superioră

31. Care sunt afluienţii viscerali ai venei cave inferioare?
a) venele lombare
b) venele hepatice
c) vena mezenterică superioară şi inferioară
d) vena testiculară (ovarică) dreptă
e) venele renale şi suprarenale

32. Care sunt afluienţii parietali ai venei cave inferioare?
a) venele frenice inferioare
b) venele testiculare (ovarice)
c) venele renale
d) vena sacrală medie
e) venele lombare

33. Câte îngustări are ureterul?
a) una
b) două
c) trei
d) patru
e) cinci

34. Câte porţiuni sunt considerate aproape egale ale ureterului?
a) nici una
b) două
c) trei
d) patru
e) cinci

35. Anterior de aorta abdominală sunt situate:
a) pancreasul
b) porțiunea ascendentă a duodenului
c) rădăcina mezoului intestinului subțire
d) v. renală stângă
e) v. testiculară (ovarică) stângă

36. Ureterul, proximal de vasele iliace, este situat posterior de:
a) porțiunea terminală a ilionului – din dreapta
b) intestinul cec – din dreapta
c) rădăcina mezoului sigmoid – din stânga
d) colonul descendent – din stânga

e) porţiunea rectosigmoidă a colonului – din stânga

37. Coasta XII intersectează rinichii în felul următor:
a) rinichiul stâng este intersectat aproximativ la mijloc
b) rinichiul stâng: 1/3 mai superior și 2/3 inferior
c) rinichiul drept: 1/3 mai superior și 2/3 inferior
d) rinichiul drept este intersectat la mijloc
e) coasta XII nu intersectează rinichii

38. Care sunt formațiunile anatomice și factorii ce mențin rinichii în poziția sa:
a) ligamentele hepato-duodeno-și lienorenal
b) capsula adipoasă și externă
c) pedicolul renal
d) presiunea intraabdominală
e) peritoneul visceral

39. Paracolitele (afectarea paracolonului) se pot dezvolta ca urmare a proceselor patologice din:
a) pancreas și duoden
b) intestinul cec și apendice
c) colonul ascendent și descendent
d) colonul transvers
e) intestinul subțire

40. Colecțiile purulente din rinichi și uretere duc la apariția:
a) paranefritelor
b) paraureteritelor
c) paracolitelor
d) retroperitonitelor
e) peritonitelor

41. Retroperitonitele (flegmonele retroperitoneale) se dezvoltă în urma propagării infecției din:
a) spațiului parapleural
b) colonului transvers
c) spațiului celular din bazinul mic
d) duodenului
e) spațiul celular din jurul rinichilor
! Trebuie revizuit

42. Căror cifre din imagine corespunde fascia retrorenalis și prerenalis:

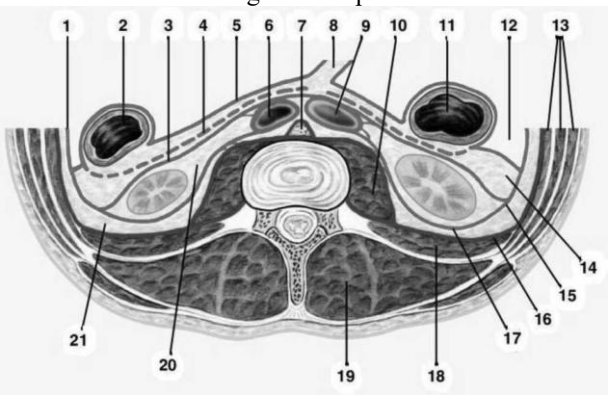

a) 4, 17
b) 3, 17
c) 3, 4
d) 5, 17
e) 4, 16

43. Căror cifre din imagine corespund straturile de țesut celular adipos retroperitoneal:

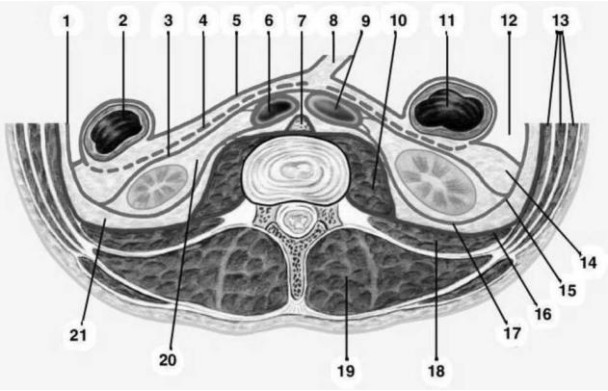

a) 8, 14, 21
b) 12, 14, 21
c) 14, 20, 21
d) 6, 7, 9
e) 11, 14, 20

44. Indicați structurile numerotate coresct:

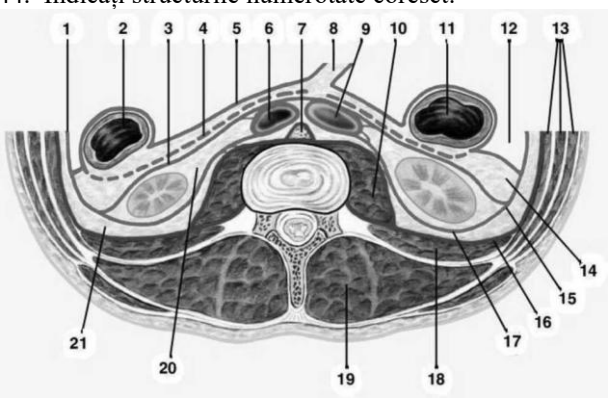

a) colonul descendent – 2
b) paranefron – 20
c) fascia prerenală – 3
d) colonul ascendent - 11
e) fascia endoabdominală – 17

OPERAȚII PE REGIUNILE LOMBAR-RETROPERITONEAL

1. Notați căile de acces pe organele spațiului retroperitoneal:
a) laparatomiile
b) accesul Feodorov
c) accesul Pean
d) accesul Bergmann-Israel
e) accesul Pfannenstiel

2. Ce fel de suturi se aplică pe rinichi în cazul lezării acestuia (plagă de cuțit, etc)?
a) cu fire separate
b) surjet marginal total
c) surjet în „U”
d) cu fire separate în „U”
e) sutura „în bursă”

3. Determinaţi care din definiţiile enumărate mai jos se atribuie la laminectomie?
a) descoperirea canalului vertebral din anterior
b) descoperirea canalului vertebral din posterior
c) descoperirea canalului vertebral din lateral
d) deschiderea cavității craniene
e) deschiderea spațiului retroperitoneal

4. Care dintre intervențiile chirurgicale menționate mai jos se referă, la tehnica de fixare ale corpurilor vertebrale?
a) spondilodeza
b) rezecţia vertebrală
c) laminectomia
d) vertebrectomia
e) nici una din ele

5. Care poziție trebuie să o preia pacientul pentru efectuarea punctiei lombare:
a) decubit dorsal
b) ghemuit șezând
c) ghemuit în decubit lateral
d) culcat pe abdomen
e) verticală cu capul aplecat

6. Care dintre intervențiile enumăratese referă la operaţiile de fixare ale vertebrelor?
a) corporodeza
b) laminectomia
c) spondilodeza
d) spondiloliza
e) rezecţia vertebrală
! Trebuie revizuit

7. Determinaţi care dintre afirmaţiile enumerate definește rezecţia rinichiului?
a) înlăturarea totală a rinichiului
b) secţionarea rinichiului
c) înlăturarea unei porţiuni a rinichiului
d) suturarea rinichiului
e) transplantarea rinichiului

8. Determinaţi care dintre afirmaţiile enumerate se referă la nefrectomie?
a) înlăturarea parţială a rinichiului
b) suturarea rinichiului
c) **înlăturarea totală a rinichiului**
d) transplantarea rinichiului
e) secţionarea rinichiului

9. Care dintre cele enumerate mai jos reprezintă operația de deschidere a bazinetului renal:
a) rezecția rinichiului
b) pielotomia
c) nefrotomia

d) nefrectomia
e) nefropexia

10 Operația de deschidere a bazinetului renal și înlăturare calculilor în nefrolitiază este:
a) rezecția rinichiului
b) pielotomia
c) nefrotomia
d) litextracție
e) nefropexia

11. Ce reprezintă pielostomia:
a) aplicarea unei fistule pe bazinetul renal
b) aplicarea unei fistule cu ureterul
c) aplicarea unei fistule cu vezica urinară
d) aplicarea unei fistule între bazinet și ureter
e) aplicarea unei fistule între ureter și vezica urinară

12. Ce reprezintă nefrostomia
a) aplicarea unei fistule pe bazinet prin parenchimul renal
b) aplicarea unei fistule pe bazinetul renal cu peretele lombar
c) aplicarea unei fistule între bazinetul renal și ureter
d) aplicarea unei fistule între ureter și vezica urinară
e) aplicarea unei fistule pe bazinetul renal cu peretele abdominal
! Trebuie revizuit

13. Ce fel de suturi se aplică pe ureter în cazul lezării lui?
a) sutura în „Z”
b) sutura penetrantă
c) sutura nepenetrantă
d) suturi cu fir continuu
e) suturi cu fire separate în „U”

14. Care tip de grefon este mai avantajos la transplantarea rinichiului?
a) alotransplant izogen
b) autotransplant
c) xenotransplant
d) explant
e) alotransplant neisagen

15. Procesul purulent sau hematomul ca urmare a traumatismului, nemijlocit se poate răspândi din spațiul paranefral în:
a) în spaţiul paranefral opus
b) în spaţiul celuloadipos prevezical
c) în cavitatea toracală
d) în spaţiul celuloadipos paracolon
e) în spaţiul paraureteral

16. Indicați calea posibilă de răspândire a purulenţelor şi hematoamelor din spaţiul celuloadipos paracolic:
a) în spaţiul celulodipos paranefral
b) în spaţiul celuloadipos retroperitoneal propriu
c) în spaţiul celuloadipos la rădăcina mesoului intestinului subţire
d) posterior de colonul ascendent şi descendent
e) în mezocolon

17. Indicați locul pentru efectuarea punctiei lombare la adulţi?
a) între apofizile spinoase ale vertebrelor L_{1-2}
b) între apofizile spinoase ale vertebrelor L_{3-4}
c) între apofizile spinoase ale vertebrelor L_{4-5}
d) între apofizile spinoase ale vertebrelor T_{11-12}
e) nu se efectuează în regiunea lombară

18. Indicați locul pentru efectuarea puncţiei lombare la copii?
a) între apofizile spinoase L_{1-2}
b) între apofizile spinoase L_{2-3}
c) între apofizile spinoase L_{3-4}
d) **între apofizile spinoase L_{4-5}**
e) nu se efectuează la copii

19. Indicați ce definește spondilolisteza:
a) lipsa vertebrei din segment al coloanei vertebrale
b) **deplasarea anterioară a corpului vertebrei**
c) **deplasarea posterioară corpului vertebrei**
d) fisura în arcul vertebrei
e) nici un răspuns corect

20. Defectul congenital al coloanei vertebrale „*spina bifida*" – se manifestă prin:
a) consolidarea componentelor canalului vertebral
b) **fisura în corpul vertebrei**
c) **fisura în arcul vertebrei**
d) **fisura în corpul şi arcul vertebrei**
e) lipsa apofizelor corpului vertebrei

21. Ce reprezintă hernia de disc?
a) prolabarea ligamentului posterior al coloanei vertebrale
b) **prolabarea nuclelui pulpos**
c) prolabarea ligamentului anterior al coloanei vertebrale
d) hernie congenitală
e) **hernie dobândită**

22. Determinaţi care din afirmaţiile enumerate reprezintă nefrotomia?
a) înlăturarea unei porţiuni a rinichiului
b) **secţionarea rinichiului**
c) înlăturarea totală a rinichiului
d) transplantarea rinichiului
e) suturarea rinichiului

23. Numiță căile extraperitoneale de acces chirurgical practicate pe uretere:
a) calea de acces Feodorov
b) incizia Ovnatanean
c) **calea de acces Pirogov**
d) **incizia Bergman-Israel**
e) calea de acces prin laparotomie mediană

24. Indicați metodele de transplantare prin deplasare a ureterelor:
a) în cavitatea peritoneală
b) **la suprafața pielii**
c) **în vezica urinară**
d) **în intestinul gros**
e) în intestinul subțire

REGIUNEA PELVISULUI

1. Limita dintre bazinul mare și bazinul mic trece prin:
a) linia arcuată a oaselor iliace
b) marginea superioară a simfizei pubiene
c) ligamentele sacro-spinale, sacro-tuberale şi osul sacral
d) marginea inferioară a simfizei pubiene, oasele ishiadice şi coccisul
e) promontoriul sacral

2. Numiți mușchii parietali ai bazinului:
a) m. obturator extern
b) m. piriform
c) m. gemeni
d) m. gluteu mic şi m. iliopsoas
e) m. obturator intern

3. Diafragmele bazinului sunt constituite din:
a) mm. gluteu mare și mijlociu
b) m. transvers perineal profund (diafragmul urogenital)
c) mm. ischiocavernos şi bulbocavernos
d) m. levator ani (diafragmul anal)
e) m. transvers perineal superficial

4. Orificiul sciatic mare este delimitat de:
a) lig. sacrotuberal
b) lig. sacrospinal
c) lig. sacrococcigian
d) incizura ischiadică mare
e) osul sacral

5. Orificiul sciatic mic este delimitat de:
a) lig. sacrococigian
b) lig. sacrospinal
c) lig. sacrotuberal
d) incizura ischiadică mică
e) osul sacral

6. Indicați originea mușchiului piriform:
a) spina iliacă posterioară superioară
b) aripa osului iliac
c) os coccis
d) faţa anterioară a osului sacral
e) spina iliacă anterioară superioară

7. Mușchiul levator al anusului îşi are originea de la:
a) linia terminală a bazinului
b) aripile osului iliac
c) arcul tendinos al fasciei pelviene
d) oasele ischiatice
e) ligamentul sacrospinal

8. Nervul gluteu superior părăseşte pelvisul prin:
a) orificiul sciatic mic
b) canalul obturator
c) canalul pudendal
d) orificiul suprapiriform
e) orificiul infrapiriform

9. Mușchii viscerali ai pelvisului sunt:
a) m. sfincter anal extern
b) m. obturator intern
c) m. coccigian
d) m. levator ani

e) m. piriform

10. Fascia pelvină este o prelungire a fasciei:
a) late a coapsei
b) obturatorie
c) aponeurozei m. transvers abdominal
d) endoabdominale
e) retroperitoneale

11. În compartimentul anterior al spaţiului subperitoneal al pelvisului la bărbaţi se află:
a) porţiunea subperitoneală a vezicei urinare şi porţiunile pelvine ale ureterelor
b) prostata
c) veziculele seminale
d) rectul
e) ampulele canalelor deferente

12. În porţiunea anterioară a spaţiului subperitoneal al pelvisului la femei se află:
a) colul uterului
b) glandele vestibulare mari Bartholin
c) porţiunea ampulară a rectului
d) porţiunea extraperitoneală a vezicii urinare
e) porţiunea incipientă a vaginului

13. Ce se află posterior de aponevroza peritoneo-perineală Denonvillier la femei?
a) vaginul
b) fornixul posterior al vaginei
c) intestinul rect
d) a. iliaca internă
e) plexul lombar

14. Arcul tendinos al fasciei endopelviene este întins dintre:
a) tuberculul sciatic
b) marginea inferioară a simfizei pubiene
c) marginea superioară a simfizei pubiene şi tuberculul ischiadic
d) marginea inferioară a simfizei pubiene şi osul sacru
e) tuberculul sciatic

15. Compartimentul anterior al etajului subperitoneal este separat de cel posterior de către:
a) capsula prostatei Retzius-Pirogov
b) capsula rectului Ammussat
c) fascia obturatorie
d) fascia endopelvina
e) aponeuroza peritoneo-perineală Denonvillier

16. Colecţiile purulente din spaţiul celular lateral al pelvisului se pot răspândi în regiunea fesieră prin:
a) orificiul suprapiriform
b) orificiul infrapiriform
c) prin canalul pudendal Alcock
d) prin canalul obturator
e) pe traiectul ligamentului rotund al uterului

17. Colecţiile purulente din spaţiul celular lateral al pelvisului se pot răspîndi în loja medială a coapsei prin:
a) pe traiectul ramurei femurale a n. genitofemural
b) pe traiectul n. cutanat femural lateral
c) prin canalul Alcock
d) prin canalul obturator
e) pe traiectul ligamentului rotund al uterului

18. Spaţiul celular parametral este localizat:
a) între foiţele ligamentului lat al uterului
b) circular faţă de colul uterin
c) pe m. transvers profund al perineului
d) în depresiunea recto-uterină

e) nici un răspuns corect

19. Colecţiile purulente din spaţiul celular parametral se pot răspândi în:
a) regiunea anterioară a coapsei pe traiectul ramurei femurale a n. genitofemural
b) spaţiul retrovezical
c) spaţiul celular retroperitoneal
d) spaţiul celular retrorectal
e) spaţiul celular lateral al pelvisului

20. În spaţiul celular parametral se localizează:
a) arterele uterine şi ureterele
b) plexul nervos sacral
c) plexurile venos şi nervos uterine
d) ligamentul cardinal al uterului Mackenrodt
e) ovarele

21. Câte etaje deosebim în pelvis:
a) unul
b) două
c) trei
d) patru
e) nu este separat în etaje

22. Etajul peritoneal al pelvisului reprezintă:
a) spaţiul între aripile oaselor iliace
b) diafragma pelvină şi peritoneu
c) spaţiul între peritoneu şi fascia Denonvillier
d) diafragma urogenitală şi peritoneul
e) porţiunea organelor pelviene acoperite de peritoneu

23. Indicaţi pliurile şi depresiunile peritoneului în etajul peritoneal al pelvisului la femei:
a) pliul vezical transvers
b) pliurile vezicouterine
c) pliurile vezicorectale
d) pliurile sacrouterine, excavatia rectouterină
e) excavaţia vezicouterină

24. Indicaţi pliurile şi depresiunile peritoneului în etajul peritoneal al pelvisului la bărbaţi:
a) pliul vezical transvers
b) pliurile vezicorectale
c) pliurile sacrorectale
d) pliurile umbilicale laterale
e) excavaţia vezicorectală

25. Etajul subperitoneal al pelvisului este localizat între:
a) aripile oaselor iliace
b) fascia ce acoperă m. levator al anusului
c) fascia Denovillier
d) fundul sacului peritonial
e) reprezintă porţiunea organelor pelviene acoperite de peritoneu

26. Etajul subcutanat al pelvisului este localizat între:
a) aripile oaselor iliace
b) piele şi diafragma pelvisului
c) piele şi fascia superficială
d) mm. perineali transvers superficial şi profund
e) peritoneul şi m. levator ani

27. Numiţi limitele fosei ischiorectale:
a) aripa osului iliac
b) m.transvers perineal superficial
c) m.gluteal mare
d) m. levator ani

e) tuberul osului ischiatic şi m. obturator intern

28. Care este raportul venei iliace interne faţă de artera iliacă internă?
a) medial
b) lateral
c) posterior
d) superior
e) anterior

29. Anastomozele portocave în pelvis se formează între venele:
a) vv. rectale superioare şi vv. rectale medii
b) vv. rectale inferioare şi rectale superioare
c) vv. rectale medii şi rectale inferioare
d) în pelvis nu sunt anastomoze portocave
e) plexului venos vesical

30. Unde se localizează plexul sacral?
a) pe m. obturator intern
b) pe m. obturator extern
c) pe m. gemeni
d) pe m. piriform
e) pe faţa anterioară a osului sacru

31. Unde este localizat trunchiul simpatic în bazin?
a) pe m. obturator intern
b) medial de orificiile sacrale anterioare
c) pe m. gemeni
d) pe m. piriform
e) lateral de orificiile sacrale anterioare

32. Limfa de la organele genitale externe se scurge în ganglionii limfatici localizaţi pe traiectul:
a) aa. iliace comune
b) a. iliacă internă
c) suprafaţa anterioară a sacrului
d) aa. iliace externe
e) aa. obturatorii

33. Canalul pudendal (Alcock) este delimitat de:
a) tuberozitatea ischiatică şi membrana obturatorie
b) dedublarea fasciei a m. obturator intern
c) membrana obturatorie şi m. obturator intern
d) tuberozitatea ischiatică şi m. obturator intern
e) lig. sacrospinal şi m. obturator intern

34. Canalul Alcock conţine:
a) a.,v., n. obturator
b) n. pudend
c) a., v. pudendă internă
d) a.,v., n. glutee inferioare
e) a., v. pudendă externe

35. Ce se localizează imediat anterior de intestinul rect la femei?
a) aponeuroza peritoneo-perineală Denonvillier
b) trompele uterine, colul uterin
c) spațiul celular parametral
d) fornixul posterior al vaginului
e) uterul, peretele posterior al vaginului

36. Câte artere vascularizează intestinul rect?
a) una
b) două
c) trei
d) patru

e) cinci

37. Câte porţiuni ale intestinului rect deosebim?
a) una
b) două
c) trei
d) patru
e) cinci

38. Cea mai largă porţiune a rectului este:
a) ampula
b) porţiunea rectosigmoidiană
c) canalul anal
d) sigma
e) colonul transvers

39. Ce formaţiune anatomică este localizată imediat anterior de intestinul rect la bărbaţi?
a) aponeuroza peritoneo-perineală Denonvillier
b) ureterele și triunghiul vezical
c) uretra, capsula prostatei
d) ducturile deferente
e) prostata, veziculele seminale

40. Rectul în plan sagital formează următoarele curburi:
a) una (sacrală)
b) două (superioară sacrală şi inferioară perineală)
c) una (perineală)
d) trei (superioară sacrală, medie coccigiană şi inferioară perineală)
e) nu formează curburi

41. Indicaţi sfincterele intestinului rect?
a) extern
b) intern
c) terţiar
d) longitudinal
e) transvers

42. Care din afirmaţiile de mai jos sunt corecte?
a) peritoneul acoperă fundul şi corpul uterului, suprafaţa posterioară al colului uterin şi o porţiune a peretelui anterior al vaginului
b) axa longitudinală a uterului este înclinată anterior (anteversio)
c) corpul uterului în raport cu colul este în anteflexie (anteflexio)
d) pe suprafaţa vezicală a uterului peritoneul ajunge până la fornixul anterior al vaginului
e) uterul este lipsit de mezou

43. În care formaţiune anatomică se localizează mezourile trompelor uterine şi a ovarului?
a) lig. rotund al uterului
b) lig. cardinal
c) lig. pubosacral
d) lig. lat al uterului
e) spaţiul celular parietal

44. Tubul uterin este localizat:
a) în ligamentul rotund al uterului
b) longitudinal pe lig. cardinal
c) pe marginea inferioară a lig. pubosacrale
d) pe marginea superioară în lig. lat al uterului
e) în spaţiul celular parietal

45. Ce formaţiuni anatomice fixează colul uterin?
a) lig. rotund al uterului
b) lig. infundibulopelvic
c) lig. sacrouterin

d) lig. lat al uterului
e) lig. cardinal al uterului Mackenrodt

46. Trompa uterină include următoarele segmente:
a) segmentul uterin
b) istmul
c) segmentul intermediar
d) ampula şi pavilionul trompei
e) segmentul ovarian

47. Câte ligamente de bază are ovarul?
a) unul
b) două
c) trei
d) patru
e) nu are ligamente

48. Numiţi ligamentele de bază ale ovarului.
a) lig. suspensor al ovarului
b) lig. propriu al ovarului
c) lig. rotund
d) lig. cardinal
e) lig. lat al ureterului

49. Câte ligamente proprii are ovarul?
a) unul
b) două
c) trei
d) patru
e) nu are ligamente

50. Ovarul în pelvis se localizează:
a) pe lig. lat al uterului
b) între foiţele lig. lat al uterului
c) pe ampula tubului uterin
d) pe foiţa posterioară a lig. lat al uterului
e) pe foiţa anterioară a lig. lat al uterului

51. Ce formaţiuni conţine ligamentul suspensor al ovarului?
a) lig. cardinal
b) v. ovariană
c) a. ovariană
d) a., v. tubară
e) a., v. uterină

52. Traiectul ligamentului cardinal al uterului corespunde:
a) traiectului vaselor uterine
b) traiectului mezoul tubar
c) traiectului mezoul ovarian
d) traiectului a. ovariene
e) pe peretele posterior al vaginului

53. Ce compartimente include fornixul vaginului?
a) anterior
b) posterior
c) stâng
d) drept
e) nu sunt compartimente

54. Proiecţia centrului tendinos al perineului pe piele corespunde cu?
a) pe linia trasată de la simfiza pubiană spre osul sacral
b) mijlocul liniei ce uneşte tuberculii ischiatici
c) între ureter şi vagin

d) posterior de intestinul rect
e) mijlocul liniei terminale

55. Diafragma urogenitală este constituită din:
a) m. levator al anusului
b) m. transvers al perineului superficial şi fascia superficială
c) m. transvers perineal profund și m. transvers perineal superficial
d) m. transvers perineal profund şi fasciile care îl acoperă
e) m. bulbocavernos

56. Prin diafragma urogenitală la femei trec:
a) ducturile glandelor Bartholin și intestinul rect
b) ramura genitală a n. genitofemural
c) uretra
d) vaginul
e) lig. rotund al uterului și canalul anal

57. Prin diafragma urogenitală la bărbaţi trec:
a) ducturile seminale
b) ramura genitală a n. genitofemural
c) uretra
d) ductul deferent
e) funicului spermatic

58. Inervaţia cutanată a perineului la femeie este asigurată de următorii nervi:
a) n. genitofemural
b) n. ilioinghinal
c) n. iliohypogastric
d) n. pudend
e) n. cutanat posterior al femurului

59. Între ce formaţiuni este plasată a. dorsală a penisului?
a) corpul spongios și cavernos
b) piele și fascia superficială
c) tunica albuginee
d) între corpurile cavernoase
e) fascia proprie

60. Câte segmente evidenţiem în uretră la bărbaţi?
a) unul
b) două
c) trei
d) patru
e) cinci

61. Ce segmente evidenţiem în uretră la băraţi.
a) partea membranoasă
b) partea spongioasă
c) partea terminală
d) partea vezicală
e) partea prostatică

62. Câte segmente evidenţiem în uretră la femei?
a) unul
b) două
c) trei
d) patru
e) cinci

63. Cu ce contactează direct peretele inferior al vezicii urinare la bărbaţi:
a) prostata
b) veziculele seminale şi ampulele ale ducturilor deferente
c) peretele posterior al intestinului rect

d) uretra
e) ureterele

64. Cu ce contactează direct peretele lateral al vezicii urinare la bărbaţi:
a) peretele lateral al pelvisului
b) ducturile deferente
c) peretele posterior al intestinului rect
d) uretra, prostata
e) ureterele, vezicule seminale

65. Sfincterul involuntar al vezici urinare este localizat:
a) porţiunea terminală, intramurală a ureterelor
b) porţiunea membranoasă a uretrei
c) porţiunea incipientă a uretrei
d) porţiunea spongioasă
e) toate sfincterele vezicii urinare sunt voluntare

66. Sfincterul voluntar al vezici urinare este localizat:
a) porţiunea terminală, intramurală a ureterelor
b) porţiunea membranoasă a uretrei
c) porţiunea incipientă a uretrei
d) porţiunea spongioasă
e) toate sfincterele vezicii urinare sunt voluntare

67. Care din afirmaţii sunt corecte?
a) lungimea porţiunii pelvine a ureterului este de 15 – 16 cm
b) porţiunea pelviană a ureterului se devide în cea rectală şi cea viscerală
c) la nivelul liniei terminale pe stânga ureterul intersectează a. iliacă comună stângă
d) la nivelul liniei terminale pe dreapta ureterul intersectează a. iliacă externă dreaptă
e) anterior de ureter pe dreapta se proiectează ileonul, pe stânga – mezoul colonului sigmoid

68. Unde ureterul formează prima încrucişare cu a. uterină?
a) în locul pornirii ei de la a. iliacă internă, aflându-se anterior de ea
b) în locul pornirii ei de la a. iliacă internă, aflându-se mai posterior de ea
c) în apropierea uterului, la nivelul colului uterin, fiind localizat posterior de a. uterină
d) în apropierea uterului, la nivelul colului uterin, fiind localizat anterior de a. uterină
e) la nivelul liniei terminale, la intrarea in pelvis, localizându-se lateral de a. uterină

69. Unde ureterul formează a doua încrucişare cu a. uterină?
a) în locul pornirii ei de la a. iliacă internă, aflându-se anterior de ea
b) în locul pornirii ei de la a. iliacă internă, aflându-se mai posterior de ea
c) la nivelul colului uterin, fiind localizat posterior de a. uterină
d) în apropierea uterului, la nivelul colului uterin, fiind localizat anterior de a. uterină
e) la nivelul liniei terminale, la intrarea in pelvis, localizându-se lateral de a. uterină

70. Care din afirmaţiile numite pot fi atribuite descrierii prostatei?
a) este un organ musculoglandular, care are forma unui castan
b) în glandă se determină apexul, baza, suprafeţele anterioară, posterioară şi inferiolaterală
c) este înconjurată de o foiţă fascială densă (capsula Retzius-Pirogov)
d) glanda este separată de vezica urinară printr-un strat celulo-adipos
e) plexul venos al prostatei este localizat în afara capsulei fibroase a prostatei

71. Care din afirmaţiile de mai jos caracterizează corect localizarea vesiculelor seminale?
a) este un organ glandular, care are forma unui castan
b) sunt situate în pelvis mai sus de prostată
c) aderă la peretele posterior al vezici urinare
d) se află între două formaţiuni: ductul deferent – medial, ureterul – lateral
e) aderă de aponeuroza peritoneo-perineală Denonvillier

72. Care din mușchii enumăraţi mai jos se inseră pe centru tendinos (corp perineal) al perineului la femei?
a) bulbospongios
b) sfincterul anal extern, levatori ai anusului
c) sfincterul anal intern

d) doi muşchi transversali superficiali şi doi transversali profunzi
e) ischiocavernoşi

73. Ligamentele rotunde ale uterului se termină în:
a) labiile mici
b) simfiza pubiană
c) peretele anterior al vaginului
d) labiile mari
e) aponeuroza m. oblic abdominal extern

74. Care sunt regiunile perineului?
a) regiunea anală
b) regiunea perianală
c) regiunea genitală
d) regiunea urinară
e) regiunea urogenitală

75. Care dintre afirmaţii este corectă?
a) perineul constituie peretele superior al cavităţii pelviene
b) perineul constituie peretele inferior al cavităţii pelviene
c) perineul constituie peretele anterior al cavităţii pelviene
d) perineul constituie peretele posterior al cavităţii pelviene
e) nici un răspuns corect

76. Punctele de reper pentru determinarea limitelor perineului sunt:
a) anterior – marginea inferioară a simfizei pubiene
b) posterior – coccisul
c) posterior-lateral – ligamentele ischio-sacrale
d) lateral – tuberculii ischiadici
e) nici un răspuns corect

77. În ţesutul subcutanat adipos al regiunii anale trec:
a) nn. perineali
b) ramurile perineale a n. cutaneus femoris posterior
c) ramurile cutanate ale a. şi v. glutea inferior
d) ramurile a. şi v. rectale inferioare
e) nn. clunium superior

78. Fascia externă a cordonului spermatic este o prelungire a:
a) fasciei superficiale a peretelui abdominal
b) aponeurozei m. oblic abdominal extern
c) fasciei transversale
d) peritoneului
e) fasciei proprie a peretelui abdominal

79. Fascia internă a cordonului spermatic este prelungire a:
a) fasciei superficiale a peretelui abdominal
b) aponeurozei m. oblic abdominal extern
c) fasciei transversale
d) peritoneului
e) cordonului spermatic

80. Fascia cremasterica este o prelungire a:
a) fasciei superficiale a peretelui abdominal
b) fasciei proprii a peretelui abdominal
c) fasciei transversale
d) peritoneului
e) nici un raspuns corect

81. Tunica vaginala a testiculului este o prelungire a:
a) fasciei superficiale abdominale
b) aponeurozei m. oblic abdominal extern
c) **fasciei transversale**

d) peritoneului
e) fasciei pelviene

82. Embriogeneza testiculului are loc în:
a) cavitatea peritoneală
b) cavitatea bazinului mic
c) spaţiul retroperitoneal
d) scrot
d) nici un răspuns corect

83. Elementele funiculului spermatic sunt:
a) ductul deferent, a. şi v. ductului deferent
b) a. şi v. testiculară
c) a. şi v. cremasterică
d) procesul vaginal peritoneal
e) a. pudenda externa

84. Indicați originea arterei testiculare dreaptă:
a) pudenda internă
b) perineala
c) pudenda externă
d) aorta abdominală
e) mezenterică inferioară

85. Ce formează venele testiculare?
a) plexul prostatic
b) plexul pampiniform
c) plexul perineal
d) plexul sacral
e) plexul scrotal

86. Care din răspunsuri sunt corecte:
a) ambele vene testiculare se varsă în vena cava inferioară
b) vena testiculară dreaptă se varsă sub unghi ascuţit în vena cava inferioară
c) vena testiculară stângă se varsă sub unghi drept în vena renală stângă
d) vena testiculară dreaptă se varsă sub unghi drept în vena renală dreaptă
e) ambele vene se varsă în venele renale

87. Care din răspunsuri sunt corecte:
a) vena testiculară dreaptă se varsă sub unghi ascuţit în vena cava inferioară
b) vena testiculară stângă se varsă sub unghi ascuţit în vena cavă inferioară
c) vena testiculară stângă se varsă sub unghi drept în vena cava inferioară
d) ambele vene se varsă în venele renale
e) ambele vene testiculare se varsă în vena cava inferioară

88. Lungimea uretrei prostatice este de:
a) 2cm
b) 4cm
c) 8cm
d) 12cm
e) 15cm

89. Lungimea uretrei în porţiunea membranoasă este de:
a) 2cm
b) 4cm
c) 8cm
d) 12cm
e) 15cm

90. Lungimea uretrei în porţiunea spongioasă este de:
a) 2cm
b) 4cm
c) 8cm

d) 12cm
e) 15cm

91. Glandele vestibulare mari (Bartholini) sunt situate?
a) pe faţa mediala a labiilor mici
b) la baza labiilor mari
c) în vestibulul vaginului
d) în grosimea m. transvers perineu profund
e) parțial acoperite de m. bulbocavernos

92. Unde se deschid orificiile glandelor vestibulare mari (Bartholin)?
a) între labiile mici şi himen
b) la baza labiilor mari
c) între labiile mici şi mari
d) pe clitoris
e) în meatul uretral

93. Care dintre următoarele afirmații referiotare la fasciile bazinului sunt corecte:
a) lamela parietală acoperă mm. parietali ai bazinului
b) se continuie pe suprafața superioară a m. levator ani
c) fascia obturatorie reprezintă o porțiune mai compactă a fasciei parietale și formează arcurile tendinoase ale fasciei bazinului
d) lamela viscerală acoperă porțiunile intraperitoneale ale organelor pelviene
e) lamela viscerală acoperă porțiunile extraperitoneale ale organelor pelviene la bărbați

94. Care dintre următoarele capsule sunt formate de către fascia bazinului:
a) capsula Amiuss
b) capsula Pirogov-Retsius
c) capsula Littre
d) capsula Anderson
e) capsula Paron

95. Pentru fascia prevezicală este caracteristic:
a) are formă triunghiulară
b) este întinsă între plicile ombilicale laterale
c) rupturile subperitoneale ale vezicii urinare sunt însoțite de rupturile fasciei prevezicale, ceea ce duce la infiltrarea urinară nu doar a spațiului preperitoneal dar și a spațiulu prevezical
d) desparte cele două spații de țesut adipos situate între osul pubian și vezica urinară
e) fascia prevezicală este întinsă între plicile ombilicale mediale

96. Care dintre următoarele afirmații sunt corecte referitoare la limitele spațiului retrovezical:
a) este delimitat anterior de fascia viscerală care acoperă vezica urinară
b) este delimitat lateral de septurile longitudinale ale fasciei viscerale pelviene
c) posterior este delimitat de aponeuroza peritoneo-perineală
d) inferior este delimitat de fascia superioară a diafragmei urogenitale
e) anterior este delimitat de peretele vezicii urinare

97. Ce formațiuni se conțin în spațiul de țesut celular retrovezical la bărbați?
a) prostata
b) veziculele seminale
c) ductul deferens
d) uretra
e) uretra

98. Ce formațiuni se conțin în spațiul de țesut celular retrovezical la femei?
a) vaginul
b) colul uterin
c) uterul
d) uretra
e) uretra

99. Căile posibile de difuzare a puroiului din spațiul retrovezical sunt următoarele:
a) pe traiectul ductului deferent în canalul inghinal

b) pe traiectul arterelor vezicale în spațiul parietal al bazinului
c) pe traiectul ureterului în spațiul retroperitoneal
d) pe traiectul venelor vezicale în spațiul parietal al bazinului
e) puroiul nu difuzează

100. Care dintre următoarel afirmații referitoare la spațiul retrorectal sunt GREȘITE:
a) este localizat între capsula rectului și sacru
b) conține porțiunea sacrală a trunchiului simpatic, arterele sacrale și mediană
c) conține arterele rectale superioare pe traiectul cărora puroiul se poate răspândi în spațiul retroperitoneal și în spațiul parietal al bazinului
d) este localizat între capsula și peretele rectului
e) conține aorta și vena cavă inferioară

101. Enumerați părțile componente ale epididimului:
a) cap
b) corp
c) gât
d) coadă
e) bulb

102. Enumerați părțile componente ale penisului:
a) doua corpuri cavernoase
b) un corp spongios
c) un corp cavernos
d) doua corpuri spongioase
e) doua corpuri membranoase

103. Distingem urmatoarele parti ale salpingelui:
a) partea uterină
b) istmul salpingelui
c) ampula salpingelui
d) partea vezicală
e) pavilionul salpingelui

104. Limita dintre organele genitale feminine externe si cele interne o reprezintă:
a) labiile mici
b) labiile mari
c) portiunea incipienta a vaginului
d) himenul
e) colul uterin

105. Punctele de insertie pentru muschiul coccigian sunt:
a) spina osului ischiatic
b) marginea laterala a sacrului
c) vîrful sacrului
d) osul pubis
e) creasta iliacă

106. Numiți diafragmele etajului inferior al bazinului:
a) diafragmul urogenital
b) diafragmul tendinos
c) diafragmul superficial
d) diafragmul pelvin
e) diafragmul coccigian

107. Limitele regiunii perineului sunt:
a) anterior de marginea inferioară a simfizei pubiene
b) posterior de vîrful coccisului
c) anterior de linia trasată între spinele iliace anterioare superioare
d) lateral de ligamentele sacrotuberale
e) lateral de ramurile inferioare ale oaselor pubiene si ischiadice

108. Lungimea uretrei feminine este de:

a) 5 – 6 cm
b) 3,5 – 4 cm
c) 4,5 – 5,5 cm
d) 2 – 3 cm
e) 7 – 8 cm

109. Alegeți afirmațiile corecte referitor la labiile mici.
a) conțin un număr mare de fibre elastice
b) sînt alcătuite din țesut conjunctiv
c) marginile posterioare formeaza frenulul labiilor mici
d) au lungimea de 7 - 8 cm
e) constituie un pliu cutanat

110. Care fornix vaginal se puncteaza pentru a extrage lichid patologic din cavitatea peritoneală.
a) fornixul anterior
b) fornixul posterior
c) fornixul lateral stâng
d) fornixul lateral drept
e) în acest caz nu se efectueaza punctia fornixului

111. Care sunt straturile scrotului.
a) pielea, tunica dartos, fascia superficială
b) fascia cremasterică, m. cremasteric, tunica vaginală comună
c) tunica vaginală proprie
d) tunica vaginală proprie și mucoasa
e) tunica vaginală comună, proprie și capsula testiculară

OPERAȚII PE PELVIS

1. Diametrul bispinos unește cele două spine iliace superioare anterioare și măsoară în medie:
a) 18 cm
b) 20 cm
c) 24 cm
d) 28 cm
e) 32 cm

2. Diametrul bicristar, ce unește tuberele crestelor iliace măsoară în medie:
a) 18cm
b) 20cm
c) 24cm
d) 28cm
e) 32cm

3. Diametrul bitrochanterian măsoară în medie:
a) 28 cm
b) 30 cm
c) 34 cm
d) 32 cm
e) 27 cm

4. Diametrul biischiadic (intertuberozitar) măsoară în medie:
a) 10cm
b) 12cm
c) 14cm
d) 18cm
e) 22cm

5. Diametrul promontorio-suprapubian sau *conjugata anatomica* a pelvisului măsoară în mediu:
a) 9 cm
b) 10 cm
c) 11 cm
d) 12 cm
e) 14 cm

6. Diametrul promontorio-retropubian sau *conjugata vera* măsoară în mediu :
a) 9,5 cm
b) 10,5 cm
c) 11,5 cm
d) 12,5 cm
e) 13,5 cm

7. Diametrul promontorio-infrapubian măsoară în mediu:
a) 9 cm
b) 10 cm
c) 11 cm
d) 12 cm
e) 13 cm

8. Rombul lui Michaelis superior este delimitat de:
a) apofiza spinoasă a vertebrei L_5
b) vârful coccisului
c) spinele iliace postero-superioare;
d) spinele iliace postero-inferioare
e) spinele iliace antero-superioare

9. Diagonala craniocaudală a rombului lui Michaelis măsoară circa:
a) 9cm
b) 11cm
c) 13cm
d) 14cm

e) 15cm

10. Diagonala transversală a rombului lui Michaelis măsoară cca:
a) 9cm
b) 10cm
c) 11cm
d) 12cm
e) 13cm

11. Prin tuşeul vaginal se examinează următoarele organe:
a) uterul şi colul uterin
b) vezica urinară
c) trompele uterine
d) ovarele
e) rectul

12. Ce formaţiuni anatomice pot fi examinate prin tactul rectal la femei?
a) colul uterin
b) vezica urinară
c) trompele uterine
d) vaginul
e) ovarele

13. Care din patologiile enumărate mai jos nu se referă la malformaţiile ano-rectale?
a) stenoza anală
b) membrana anală imperforată
c) atrezia anală
d) aplazia rectală
e) maladia Hirschsprung

14. Care din formaţiunile anatomice sunt amplasate în ligamentul lat al uteului?
a) mezoul tubului uterin
b) ligamentele cardinale
c) ligamentul rotund al uterului
d) plexul sacral
e) plexurile venoase hemoroidale

15. Numiți indicaţiile pentru drenarea spaţiului prevezical?
a) infiltraţii urinare
b) flegmon al spaţiului prevezical
c) litiază cistică
d) prostatită
e) simfizită

16. Indicaţie pentru puncţia vezicii urinare este:
a) litiază cistică
b) prostatită
c) corp străin în vezica urinară
d) cistită
e) imposibilitatea cateterismului vezical

17. Indicați locul de predilecție pentru puncţia vezicii urinare:
a) la mijlocul distanţei dintre simfiza pubiană şi ombilic
b) pe marginea superioară a simfizei pubiene
c) perpendicular și cu 2 cm superior de simfiza pubiană
d) pe partea inferioară a simfizei pubiene
e) inferior de ombilic cu 2 cm în vezică plină

18. Accesul chirurgical spre prostată poate fi efectuat:
a) transvezical
b) retropubic
c) transperineal
d) trans-simfizian

e) transuretral

19. Care din abcesele enumerate mai jos sunt localizate în etajul subperitoneal al bazinului?
a) subcutanat
b) recto-uterin
c) submucos
d) ischiorectal
e) parametral

20. Indicaţi care din inciziile enumerate mai jos se utilizează pentru deschiderea și drenarea abceselor anorectale?
a) semilunare în părţile laterale ale orificiului anal
b) semilunar porţiunea anterioară a anusului
c) semilunar posterior de orificiul anal
d) se preferă inciziile radiale în părţile laterale ale anusului
e) de preferat inciziile localizate posterior de anus deoarece sunt puţine vase și nervi în regiunea dată.

21. Cale de acces spre organele bazinului mic în caz de sarcină extrauterină poate fi executată prin:
a) abord laparoscopic
b) prin laparatomie mediană inferioară
c) prin acces transvaginal
d) prin acces transrectal
e) prin laparatomie Pfannenstiel

22. Puncţia excavaţiei rectouterine (Douglas) poate fi efectuată prin:
a) fornixul anterior al vaginulu
b) fornixul lateral al vaginulu
c) fornixul posterior al vaginului
d) prin rect
e) transperineal prin centrul tendinos

23. Care sunt indicaţiile pentru anestezia n. pudend?
a) fracturi ale coccisului
b) cu scop de anestezie în operaţii pe membrul pelvin
c) în fracturi ale pelvisului
d) în artroze ale articulaţiei şoldului pentru diminuarea durerilor
e) intervenţii chirurgicale pe perineu

24. Anestezia n. pudend prevede introducerea acului:
a) la mijlocul distanţei dintere tuberozitatea ischiadică și orificiul anal
b) nemijlocit medial de tuberozitatea ischiadică
c) nemijlocit lateral de orificiul anal
d) anterior de orificiul anal
e) posterior de orificiul anal

25. Tehnica chirurgicală în fimoză prevede extirparea prepuţiului și se numeşte:
a) frenulotomie
b) circumcizie
c) amputarea penisului
d) operaţia în hidrocelul testicular Winkelman
e) operaţia în varicocelul testicular Ivanisevici

26. În caz de hidrocel închistat se practică următoarele tehnici chirurgicale:
a) Bergmann-Winkelman
b) Shkolnikov-Selivanov
c) Madelung
d) Mikulicz
e) Milligan – Morgani

27. Fasciile vezicii urinare nu fuzionează la polul superior al organului, fuziunea lor are loc la nivelul ombilicului, în așa mod anterior de vezica urinară cele două fascii vezicale limitează trei spații celulare. Notațile:

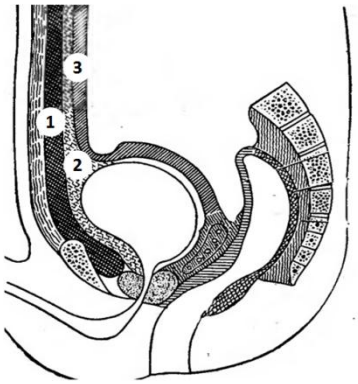

a) 1 - prevezical anterior, limitat de fascia endoabdominală și fascia prevezicală anterioară
b) 2 - prevezical mediu, între foițile vezicale
c) 3 - prevezical posterior, între foița posterioară și peritoneul parietal
d) 1 - prevezical anterior, între teaca m. rect și fascia transversă
e) 2 - prevezical mediu, între fascia prevezicală anterioară și peritoneul parietal

28. Notați căile de acces în drenarea spațiilor prevezicale:
a) laparatomie mediană inferioară
b) laparatomie transrectală
c) laparatomie transversală (Pfanenschtil)
d) acces extraperitoneal paralel ligamentului inghinal (Pirogov)
e) acces transperineal

29. Numiți etapele intervenției în paraproctita acută:
a) deschiderea și drenarea deschisă a abcesului
b) deschiderea și drenarea închisă a abcesului
c) abcesul doar se punctează și se evacuează puroiul
d) lichidarea fistulei
e) după puncția abcesului se va introduce local antiseptice

30. Notați câte tipuri de abcese pararectale sunt:
a) interfascial
b) subcutanat, submucos
c) ischiorectal
d) pelvio-rectal
e) retrorectal

Bibliografie

1. Materialele cursurilor.
2. Kulciţki K.I. (red.), Bobrik I.I. (red.) //Chirurgie operatorie şi anatomie topografică// Kiev, 1992 (traducere din limba rusă).
3. Ion Albu, Radu Georgia //Anatomie topografică// Bucureşti, 1994.
4. Островерхов Г.Е.(с соавт.) //Курс оперативной хирургии и топографической анатомии// М., 1972.
5. Кованов В.В. (ред.) // Оперативная хирургия и топографическая анатомия// М., 1978, 1985.
6. Кованов В.В., Бомаш Ю.М //Практическое руководство по топографической анатомии// М., 1967.
7. Şevkunenko V.N. (red.) // Chirurgia operatorie şi anatomia topografică// Bucureşti, 1954 (traducere din limba rusă).
8. Кованов В.В., Травин А.А. //Хирургическая анатомия конечностей человека// М., 1983.
9. Исаков Ю.Ф., Лопухин Ю.М. (ред) //Оперативная хирургия с топографической анатомии детского возраста// М., 1989.
10. Кованов В.В., Аникина Т.И. //Хирургическая анатомия фасций и клетчаточных пространств человека// М., 1970.
11. Лопухин Ю.М., Молоденков М.Н. //Практикум по оперативной хирургии// М., 1967.
12. Золотко Ю.Л. //Атлас топографической анатомии// М., 1967.
13. Ernst W, April //Clinical Anatomy//, New York, 1997.
14. Э.А. Петросян, В.И. Сергиенко, И.В. Фраучи Топографическая Анатомия и Оперативная Хирургия Учебник Для Медицинских Вузов Под Редакцией Академика Рамн Ю.М. Лопухина *Гэотар Медицина* Москва, 2000.

Frank H. Netter, M.D. Human Anatomy. Third Edition. 2003.